Fr. B. 167

FACULTÉ DE MÉDECINE DE PARIS. N° 139.

THÈSE

POUR

LE DOCTORAT EN MÉDECINE,

Présentée et soutenue le 15 *juillet* 1851,

Par Simon PIERRE,

né à Autun (Saône-et-Loire),

ex-Interne en médecine et en chirurgie des Hôpitaux,
Membre de la Société Anatomique.

DE L'ANAPLASTIE FACIALE,

ET

DE LA RHINOPLASTIE EN PARTICULIER.

Le Candidat répondra aux questions qui lui seront faites sur les diverses parties de l'enseignement médical.

PARIS.

RIGNOUX, IMPRIMEUR DE LA FACULTÉ DE MÉDECINE,
rue Monsieur-le-Prince, 31.

1851

FACULTÉ DE MÉDECINE DE PARIS.

Professeurs.

	MM.
M. BÉRARD, DOYEN.	
Anatomie	DENONVILLIERS.
Physiologie	BÉRARD.
Chimie médicale	ORFILA.
Physique médicale	GAVARRET.
Histoire naturelle médicale	RICHARD.
Pharmacie et chimie organique	DUMAS.
Hygiène	
Pathologie médicale	DUMÉRIL. REQUIN.
Pathologie chirurgicale	GERDY, Examinateur. J. CLOQUET.
Anatomie pathologique	CRUVEILHIER.
Pathologie et thérapeutique générales	ANDRAL.
Opérations et appareils	MALGAIGNE.
Thérapeutique et matière médicale	TROUSSEAU.
Médecine légale	ADELON.
Accouchements, maladies des femmes en couches et des enfants nouveau-nés	MOREAU.
Clinique médicale	CHOMEL. BOUILLAUD. ROSTAN. PIORRY.
Clinique chirurgicale	ROUX, Président. VELPEAU. LAUGIER. NÉLATON.
Clinique d'accouchements	P. DUBOIS.

Agrégés en exercice.

MM. BEAU.
BÉCLARD.
BECQUEREL.
BURGUIÈRES.
CAZEAUX.
DEPAUL.
DUMÉRIL fils.
FAVRE.
FLEURY.
GIRALDÈS.
GOSSELIN.
GRISOLLE, Examinateur.

MM. GUENEAU DE MUSSY.
HARDY.
JARJAVAY.
REGNAULD.
RICHET.
ROBIN.
ROGER.
SAPPEY.
TARDIEU, Examinateur.
VIGLA.
VOILLEMIER.
WURTZ.

Par délibération du 9 décembre 1798, l'École a arrêté que les opinions émises dans les dissertations qui lui seront présentées doivent être considérées comme propres à leurs auteurs, et qu'elle n'entend leur donner aucune approbation ni improbation.

DE

L'ANAPLASTIE FACIALE,

ET DE

LA RHINOPLASTIE EN PARTICULIER.

Autoplastie (αυτος, lui-même, et πλασσειν, faire, façonner) ou *anaplastie* (αναπλασσειν, reformer, refaire).

Ces deux mots sont synonymes. Ils sont employés, dans le langage chirurgical, pour désigner l'art de réparer les pertes, de substances congénitales ou accidentelles, des parties molles, dans les régions accessibles à la main du chirurgien.

L'usage du mot autoplastie est le plus ordinaire; celui du mot anaplastie serait le plus correct. En effet, il signifie reformer, rétablir une partie détruite; il s'applique donc nécessairement à tout procédé qui a pour but de reconstituer un organe ou la partie détruite d'un organe. Le terme autoplastie n'est pas susceptible d'une application aussi générale. Sans attacher beaucoup d'importance à cette question, nous emploierons dans cette dissertation le mot anaplastie.

La restauration de chaque organe porte un nom particulier: la restauration du nez est désignée sous le nom de *rhinoplastie;* celle des lèvres, sous celui de *cheiloplastie;* celle de la bouche, des joues, des paupières, sous ceux de *stomatoplastie, génoplastie, blépharoplastie*, etc. etc. Ces diverses opérations constituent autant de branches distinctes de l'anaplastie. Négligeant les applications de

cet art aux pertes de substance de l'oreille, ainsi qu'à celle des canaux excréteurs qui se trouvent à la face, nous ne traiterons, dans cette thèse, que de la restauration des lèvres, de la bouche, des joues et des paupières; nous donnerons la description d'un nouveau procédé de rhinoplastie, celle d'un moyen récemment employé pour attirer la peau du cou sur la joue, et nous dirons quelques mots de la conduite à tenir dans certains cas de plaies des paupières, pour éviter au malade les chances et les désagréments d'une opération.

HISTORIQUE.

La rhinoplastie est le plus ancien de tous les procédés anaplastiques: elle a sans doute été la mère de tous les autres. Il est impossible de savoir à quelle époque elle fut pratiquée pour la première fois : Hippocrate n'en parle nullement; Celse est le premier qui, bien longtemps après le père de la médecine, donne la description d'un procédé de rhinoplastie. Il paraît néanmoins certain qu'avant cet auteur, et depuis les temps les plus reculés, les brahmes ou prêtres indous pratiquèrent cette opération; ils restèrent toujours les dépositaires intéressés de ce secret. Plus tard, il devint l'apanage de la caste des koamas ou potiers de terre; il avait été probablement communiqué à l'un d'eux ou volé par lui, et de là était passé entre les mains de tous ceux qui exerçaient la même profession. On s'étonne de prime abord en voyant une opération, qui a été longtemps regardée comme une des merveilles de la chirurgie, prendre naissance dans une contrée barbare comme les Indes orientales; mais, si on observe qu'alors, ainsi qu'aujourd'hui, on coupait aux criminels le nez et quelquefois même les lèvres et les oreilles, on le concevra facilement. Les Indiens avaient beaucoup à souffrir d'un aussi grand nombre de mutilations; ils durent donc faire leurs efforts pour trouver un moyen de réparer un mal qu'ils ne pouvaient éviter. Ils avaient imaginé d'abord de réappliquer le nez aussitôt après sa section : le succès fut si fréquent et si complet, que, si l'on en croit les traditions, l'au-

torité ordonna de livrer aux flammes l'extrémité de la partie qu'on venait d'abattre, afin qu'on ne pût s'en servir pour la restauration, et que la trace du chatiment restât toujours visible. C'est alors que les brahmes découvrirent le procédé que nous décrirons sous le nom de *méthode indienne*.

Là se bornent tous les renseignements qu'on a tirés de l'Inde au sujet de l'anaplastie. Il paraît certain que la science des brahmes et des koamas n'allait pas au delà de la rhinoplastie, et que jamais, ni les uns ni les autres ne pratiquèrent la restauration des lèvres ou des oreilles. Carpue raconte cependant qu'en 1792 il existait, à quatre milles de Poonah un Indien qui restaurait les lèvres et les nez ; mais cette date est trop récente pour nous autoriser à croire que les Indiens ont pratiqué la cheiloplastie en même temps que la rhinoplastie. Celse est le premier qui ait décrit la manière de réparer la perte de certaines parties.

Depuis l'historien de la médecine, jusqu'en 1400 environ après J. C., peu d'auteurs ont parlé de l'anaplastie, et ceux qui en ont dit quelques mots ont répété ce que Celse avait écrit avant eux. Pendant cette longue période, la chirurgie, tombée presque exclusivement entre les mains des moines, se réduisit à de nombreuses applications de caustiques ou de pommades excitantes ; tous les procédés opératoires furent complétement oubliés.

La science en était là quand, en 1442, Pierre Rozano, évêque de Lucera, raconte, dans les *Annales du monde*, qu'un Sicilien nommé Branca a trouvé moyen de réparer la perte du nez ; que son fils, Antoine Branca, perfectionnant la méthode de son père, prit le lambeau sur le bras pour ne pas défigurer le malade. Branca fils, au dire des historiens, eut une réputation encore plus grande que celle de son père ; les mutilés venaient à lui de tous les pays. Il peut donc être considéré comme le fondateur de la méthode italienne ; il eut de plus le mérite de pratiquer l'anaplastie labiale et auriculaire.

De la famille des Branca, la science de l'anaplastie passa dans

celle des Bojano qui habitaient la Calabre, et héritèrent de leur réputation. Un peu plus tard, dans la première moitié du seizième siècle, Gaspardus Tagliacus ou Tagliacozzo ou Tagliacozzi, professeur d'anatomie à Bologne, saisit le sceptre chirurgical en Italie. Il pratiqua la rhinoplastie et la cheilopastie aux dépens de la peau du bras, et l'autoplastie aux dépens de la région mastoïdienne; ses succès furent nombreux, et sa gloire éclipsa celle de ses devanciers. On lui éleva, dans l'amphithéâtre de Bologne, une statue qui le représente tenant un nez dans sa main. Il mourut en 1553. Ce ne fut que quatre ans après la mort de Tagliacozzi qu'on publia son traité : *de Curtorum chirurgia per insitionem.* Cet ouvrage était accompagné de planches représentant les procédés opératoires et les bandages employés par l'auteur.

Les succès de Tagliacozzi soulevèrent beaucoup de réprobations. A. Paré, Fabrice de Hilden, et une foule d'autres, nièrent complétement la possibilité de la réussite; quelques-uns, au contraire, prirent parti pour lui. Parmi ces derniers, se trouva Griffon de Lausanne, qui seul conserva et mit en pratique la tradition italienne.

Franco, qui était contemporain d'Ambr. Paré, ne parle nullement de la rhinoplastie; il raconte, comme nous le verrons plus tard, l'histoire d'un cas bien remarquable de génoplastie, et fut par là le fondateur de la méthode française, quoi qu'en dise Blandin, qui prétend que le chirurgien provençal ne fit que répéter le procédé de Celse.

Quelques années après la mort de Tagliacozzi, l'art qu'il avait remis en honneur était retombé de nouveau dans l'oubli; un peu plus tard, on en contesta même les succès. Dionis disait qu'un nez entièrement coupé ne pouvait reprendre; il prétendait que tous les cas cités de ce genre de réunion étaient des histoires inventées à plaisir, et mettait au même rang toutes les opérations pratiquées par Tagliacozzi. Lafay partagea les opinions de Dionis. Plus tard, Garengeot fut indignement tourné en ridicule pour avoir rapporté l'histoire d'un nez dont l'extrémité, séparée par morsure, avait été réap-

pliquée et s'était recollée. Quelque temps après, Richeter avança qu'un nez de bois était préférable à celui que procure la rhinoplastie. Desault et Chopart n'ont parlé de cette opération que pour la proscrire.

Les esprits en étaient là lorsque deux médecins anglais. Crusco et Fenley, furent témoins, à Bombay, d'une opération faite par un chirurgien indou sur un prisonnier à qui le chef Tippo-Saïb avait fait abattre le nez. Cet opérateur répara la perte de substance au moyen d'un lambeau pris sur le front. Dès que ce procédé fut connu à Londres, les praticiens firent des manœuvres sur le cadavre. En 1814, Carpue l'appliqua sur le vivant; en 1816, il en donna une description détaillée dans son ouvrage. Dès lors la rhinoplastie reprit, pour ne plus le quitter, son rang dans la chirurgie.

Graefe, en 1816, essaya de faire revivre en Allemagne la méthode de Tagliacozzi; après lui, Beck et Dieffenbach pratiquèrent l'anaplastie sous toutes ses formes. En Angleterre, Travers, Liston, Green, en firent autant. En France, l'anaplastie s'introduisit lentement; elle trouva dans Dupuytren et Pelletan deux adversaires puissants. Ces deux chirurgiens de grand renom niaient tous deux la possibilité de la réunion immédiate, et par conséquent ne pouvaient voir d'un œil favorable l'anaplastie, qui repose en partie sur ce fait que les lèvres d'une plaie peuvent se réunir sans suppurer On doit attribuer à M. le professeur Roux une large part dans l'honneur de l'introduction en France d'une idée qui trouvait tant de détracteurs.

Delpech se déclara un des premiers partisans de la réunion immédiate. Ce fut lui qui, de tous les chirurgiens français, pratiqua le premier la rhinoplastie, en 1823; M. Lallemand, de Montpellier, Lisfranc, Larrey, Dupuytren, ne tardèrent pas à l'imiter. La sphère de l'anaplastie s'élargit rapidement. MM. Roux, Velpeau, Blandin, Gerdy, etc., en firent avec succès des applications nombreuses et variées.

Bon nombre d'excellentes monographies ont été publiées en France sur le sujet qui nous occupe. Je citerai, entre autres, la *Rhinoplastie* de Delpech, la thèse de Blandin, celle de M. Rigaud,

le *Traité des difformités de la face*, de Serre (de Montpellier); la *Chirurgie plastique* de M. Jobert, le mémoire plein d'intérêt de M. Michon, et celui de M. Chassaignac, où se trouve décrit un nouveau procédé de génoplastie.

Circonstances qui réclament l'anaplastie.

Une perte de substance, une difformité déterminant la gêne ou l'abolition des fonctions d'un organe, menaçant même quelquefois celui-ci de la destruction; telles sont les circonstances qui commandent l'emploi de la chirurgie plastique. Ces effets sont produits partout par les mêmes causes. Deux d'entre elles sont incontestablement beaucoup plus fréquentes que les autres; ce sont : 1° toutes les affections appelées autrefois cancéreuses, que l'anatomie microscopique sépare aujourd'hui en plusieurs classes; 2° le lupus, qui n'est pas rare en France, qui est très-commun en Allemagne, particulièrement en Pologne. Viennent ensuite, sans que je prétende les ranger ici par ordre de fréquence, certains arrêts de développement, les pertes de substances, ou les cicatrices vicieuses, par brûlure, blessure, gangrène, etc. La pustule maligne, l'érysipèle dit gangréneux, produisent souvent ce dernier accident. Comme contre-indication de l'anaplastie, je note en deux mots : une maigreur extrême, les vices syphilitique, scrofuleux, scorbutique.

Pour réparer les désordres si variés qui peuvent survenir dans les organes, trois méthodes sont à la disposition du chirurgien : la méthode indienne, la méthode italienne et la méthode française. Chacune d'elles renferme divers procédés que nous décrirons. La méthode indienne est la plus ancienne; elle est caractérisée par l'emprunt, au voisinage de la partie à réparer, d'un lambeau dont le pédicule est moins large que le corps, et doit être tordu sur lui-même lorsqu'on veut amener ce lambeau à la position qu'il doit occuper.

Dans la méthode italienne, la partie réparatrice est prise au bras, à l'avant-bras ou à la main. Dans la méthode française, elle est emprun-

tée aux tissus voisins de la lésion, mais son pédicule est presque toujours ou plus large ou aussi large que son corps ; elle est amenée sur la surface qu'elle doit recouvrir non par torsion, mais par simple glissement. Ces trois méthodes comptent des succès ; celle des brahmes et celle de Franco sont en grand honneur parmi nous ; celle de Tagliacozzi n'a pas, de notre temps, donné des résultats aussi heureux qu'autrefois ; elle est presque complétement abandonnée.

Principes généraux.

Il est certaines règles que, dans tous les cas, il faut scrupuleusement observer ; nous plaçons en première ligne le soin que doit avoir l'homme de l'art de conserver dans son lambeau une artère assez volumineuse. Ce principe doit être rigoureusement observé dans toute opération anaplastique, mais il est indispensable, surtout dans les opérations faites par la méthode indienne, et souvent la gangrène a été la suite de son oubli. Dieffenbach avait une doctrine contraire, il prétendait que la cause constante de la gangrène était le trop grand afflux de sang et non la trop petite quantité de ce liquide. Cette idée, à laquelle il donna l'autorité de son nom, s'accrédita d'abord ; mais bientôt, l'observation clinique venant démentir la théorie, l'opinion contraire prévalut. On a peine à concevoir comment le célèbre chirurgien allemand avait pu admettre une telle opinion. En effet, ne sait-on pas qu'à chaque artère correspond une veine dont le calibre lui est proportionné ? Les capillaires de ce vaisseau se ramifient avec ceux de l'artère conservée dans le lambeau ; de telle sorte qu'il sert de canal de dégorgement à celui-ci. D'ailleurs, si par suite du trouble de l'innervation apporté dans le lambeau par son isolement, les vaisseaux ne fonctionnent pas d'une manière satisfaisante, il est plus facile d'enlever le trop-plein, que d'appeler le sang, quand le calibre des artères n'est pas assez considérable.

Fondés sur ces motifs très-rationnels et sur l'examen des faits, Blandin, Delpech, et, à leur exemple, tous les chirurgiens français.

conservèrent, autant que possible, une artère de moyen calibre dans le pédicule du lambeau ; quand la nécessité les obligea d'agir autrement, ils s'efforcèrent, en donnant plus de largeur à ce pédicule, de regagner par le nombre des vaisseaux ce qu'ils perdaient par leur petit calibre.

Dimensions du lambeau. Il est encore une autre règle bien importante à suivre pour que le succès de l'opération ne soit pas compromis dans le présent et dans l'avenir ; il faut toujours donner au lambeau des dimensions plus grandes que la perte de substance à réparer. Si les surfaces de ces deux parties étaient égales en étendue, cette égalité serait détruite à l'instant même où le lambeau vient d'être détaché ; par le fait de l'élasticité des tissus, celui-ci deviendrait instantanément plus petit que la perte de substance ; pour ajuster ses bords avec ceux de la solution de continuité, il faudrait nécessairement le tendre dans tous les sens ; de là, des tiraillements incessants sur les points de suture ; de là, gêne dans la circulation ; de là, chance de gangrène, ou tout au moins de désunion entre les lèvres de la plaie. En admettant qu'il ne survînt aucun de ces accidents, et que la réunion s'opérât, le recoquillement du lambeau ne manquerait pas de se produire plus tard ; en effet, le tissu inodulaire qui l'unit aux parties sous-jacentes, et par ses bords, et par sa face profonde, jouit, comme on le sait, pendant assez longtemps, d'une grande propriété contractile, en vertu de laquelle il se rétracte constamment sur lui-même, et rétrécit la cicatrice dans tous les sens ; le lambeau est serré, et en quelque sorte étranglé, à sa base, par cette ligne cicatricielle ; il forme une saillie plus ou moins considérable, dont la face superficielle est froncée à la circonférence surtout, dont la face profonde semble vouloir se rouler sur elle-même.

C'est ce phénomène qu'on a appelé recoquillement ou recoquevillement du lambeau ; s'il n'a pas été prévu, la partie rapportée se trouve trop courte, et plus d'une fois il résulta de cet accident des difformités qui nécessitèrent de nouveau l'intervention de la chirurgie ; un

lambeau trop grand ne donne, pas plus qu'un trop petit, un résultat exempt de reproches; mais nous verrons plus tard qu'on remédie au premier de ces accidents plus facilement qu'au second.

C'est pour obvier aux inconvénients d'un lambeau trop court, qu'il est passé en principe de le tailler plus grand que la perte de substance. La différence entre les dimensions de ces deux parties doit être d'autant plus grande que la peau à déplacer est plus élastique; ainsi, chez les jeunes gens robustes, à chairs fermes et rétractiles, il faut, toutes circonstances égales d'ailleurs, toujours tailler les lambeaux plus grands que chez les viellards; chez ces derniers, les tissus flasques et mous se laissent distendre presque sans résistance; chez les premiers au contraire, les efforts faits pour le rapprochement trouvent dans leur rétractilité un antagoniste puissant.

Les auteurs qui ont écrit sur l'anaplastie ne sont pas tout à fait d'accord sur la quantité dont les dimensions du lambeau doivent dépasser celles de la perte de substance : Blandin veut que la partie rapportée soit d'un tiers plus grande que celle qu'elle doit remplacer; Serre (de Montpellier) et M. Rigaud pensent qu'un quart, en excès, dans toutes les dimensions, suffit pour prévenir les effets du raccourcissement; A. Bérard (Dict. en 30 v., t. 29) dit qu'il faut donner au lambeau, sur toute sa circonférence, 3 lignes de plus qu'à la perte de substance. Ce dernier chiffre d'augmentation, qui peut être suffisant pour un lambeau d'étendue déterminée, nous paraît devoir être souvent trop faible.

Forme du lambeau. Sa forme varie avec celle de la partie à restaurer; les descriptions que nous donnerons par la suite nous dispensent de tout détail à cet égard.

Le pédicule, ou la partie adhérente du lambeau, doit avoir des dimensions différentes, suivant la méthode employée, la région où il est pris. Dans la méthode française ou dans l'italienne, on a coutume de le faire aussi large que possible.

Dans la méthode indienne, la largeur du pédicule doit être pro-

portionnée à l'étendue du lambeau ; toutefois elle est restreinte par le degré de torsion qu'on doit imprimer à celui-ci : plus le pédicule sera large, plus la torsion sera forte et difficile, par conséquent plus la circulation sera gênée. On le concevra facilement, si l'on remarque que la torsion produit nécessairement la compression, l'affaissement plus ou moins marqués des vaisseaux qui rampent dans la partie contournée. Si la région à laquelle on emprunte est voisine de la surface à combler, le pédicule sera court ; si elle en est éloignée, il sera d'une longueur suffisante pour permettre au corps du lambeau de venir s'appliquer sur la solution de continuité préparée pour le recevoir. Son épaisseur ne doit jamais être bornée à la peau seule.

Parties constituantes du lambeau. Ordinairement la peau, le tissu cellulaire sous-cutané, quelquefois des fibres musculaires et des aponévroses, constituent les lambeaux anaplastiques. « Quand la perte de substance est superficielle, dit M. Jobert, dans son *Traité de chirurgie plastique,* il faut choisir le lambeau à la partie qui contient le moins de tissu cellulaire graisseux. »

La vascularité, la souplesse et la mobilité des parties superficielles, sont autant de circonstances favorables à l'anaplastie. Il faut aussi tenir grand compte de la disposition des troncs vasculaires ; c'est la connaissance approfondie de la distribution des vaisseaux à la région occipito-frontale, qui fait dire à Blandin (thèse de concours, p. 99 ; 1836) : « On peut, avec certitude presque entière de succès, sous le rapport de la nutrition du lambeau au moins, entreprendre toute sorte d'autoplastie aux dépens de cette région. En effet, dit-il, la peau y est d'une épaisseur assez grande ; son tissu sous-cutané, très-dense et peu graisseux, est doublé lui-même par une aponévrose ou par un plan charnu très-mince; enfin les troncs vasculaires sont tous placés entre la peau et l'aponévrose, de façon à pouvoir être ménagés avec facilité dans la dissection. »

Indépendamment des circonstances dont nous venons de parler,

et dont on doit tenir compte pour le choix du lieu où l'on empruntera le lambeau, il faut avoir soin de le prendre, autant que possible, dans la région la moins apparente, afin de ne pas remplacer une difformité par une autre. Le pédicule sera placé de telle manière, que sa direction soit celle des artères de la partie, et qu'il en contienne au moins une dans son épaisseur. L'oubli de ce précepte a sans doute causé plus d'une fois la mortification partielle ou totale du morceau transplanté.

Manuel opératoire.

Avivement. Ces considérations générales exposées, nous arrivons au manuel opératoire de l'anaplastie. Chacun sait que, pour produire l'adhérence entre deux parties séparées de nos tissus, on doit, avant de les réunir, aviver les deux surfaces, c'est-à-dire qu'elles doivent être saignantes, ou couvertes de bourgeons charnus. Pour atteindre ce but, on emploie le plus souvent les instruments tranchants, ou, plus rarement, les caustiques. Si l'opération qu'on va pratiquer est nécessitée par l'existence d'une tumeur ou d'une ulcération cancéreuse, épithéliale ou cancroïde, etc., il faut enlever le mal par des incisions sagement disposées, avoir soin d'emporter plutôt une partie des tissus sains que de laisser sur place la moindre parcelle de l'affection ; on met alors en contact les lèvres entre elles, ou avec celles du lambeau, suivant le procédé employé. Si on a simplement affaire à une perte de substance cicatrisée, ou à une difformité résultant de la rétraction du tissu inodulaire, on excise en totalité ou en partie ce tissu inodulaire; dans certains cas même, une simple incision suffit pour ouvrir la surface d'application du lambeau. Si les bords de la perte de substance sont sinueux et irréguliers, au moyen des ciseaux ou du bistouri, le chirurgien les convertira en lignes droites ou courbes.

Préparation du lambeau. L'ablation des parties malades ou l'avivement ainsi pratiqué, le moment est venu de tailler le lambeau. Lorsque la partie qui doit le fournir est couverte de poils, on la rase avec soin : c'est là toute la préparation qu'on lui fait subir ; la chirurgie moderne a laissé de côté les frictions irritantes faites sur elle, longtemps à l'avance, par Tagliacozzi et par Graefe, pour lui donner plus de souplesse et d'épaisseur. Nous osons à peine parler ici du moyen préparatoire employé par les Indiens, qui, lorsqu'ils voulaient réparer un nez avec un lambeau de la fesse, frappaient celle-ci à coups de pantouffle, jusqu'à ce que la partie qu'ils devaient détacher fût devenue rouge et gorgée de sang.

Dissection du lambeau. — Pour se mettre à l'abri de toute erreur dans les dimensions, pour éviter toute incertitude dans les incisions qui circonscrivent le lambeau, l'opérateur prépare avec du papier, du carton, de la cire, ou toute autre substance molle, un modèle de la perte de substance, ou de l'organe à réparer; il a soin toutefois de lui donner des dimensions plus grandes, et de lui adapter un pédicule dont il doit varier la position, la largeur et la longueur, en s'inspirant des indications présentes. Alors il applique ce modèle sur la région qui doit fournir la partie réparatrice, et le circonscrit par des lignes tracées avec de l'encre; ce dessin est bientôt remplacé par des incisions qui le suivent exactement; puis, avec des pinces saisissant le lambeau, le chirurgien le dissèque en marchant de l'extrémité qui doit être complétement isolée, vers celle qui doit rester adhérente.

Il est très-essentiel, dans ce temps de l'opération, de ne pas raser la peau de trop près, surtout aux environs du pédicule. La couche de tissu cellulaire qu'on laisse à la face profonde du lambeau doit avoir une assez grande épaisseur, parce que les vaisseaux qui alimentent ce tissu, ainsi que les téguments, rampent à une assez grande profondeur, surtout à la face. Tout vaisseau artériel coupé sera, sur-le-champ, tordu ou lié ; sans cette précaution, on s'expo-

serait a ne pas le retrouver quand l'opération sera finie, ou à voir survenir après, une hémorrhagie, qui obligerait à lever l'appareil. M. Phillips prétend qu'il est préférable de tordre les artères; les fils restant après la ligature sont, selon lui, comme corps étrangers, cause d'inflammation et de suppuration.

Application du lambeau. Quand la dissection est achevée, l'opérateur amène son lambeau sur la plaie, en suivant les règles établies pour chaque méthode, et s'assure que sa forme et ses dimensions sont convenables. Avant de fixer ensemble les deux parties, pour obtenir leur réunion immédiate, il doit, dit M. Velpeau (*Médecine opér.*, t. 1, p. 613), «attendre que le sang cesse de couler, si les vaisseaux n'exigent pas la ligature; un quart d'heure, une demi-heure même de retard, en semblables circonstances, sont plus utiles que nuisibles.» Dieffenbach n'appliquait quelquefois le lambeau qu'une heure après l'avoir détaché. Quel que soit le temps jugé convenable, lorsqu'il est écoulé, les bords de la perte de substances et ceux du lambeau sont soigneusement débarrassés de tous les caillots ou les corps étrangers qui peuvent s'y trouver, puis ils sont affrontés et unis par la suture. Celle-ci n'est pas indispensable pour la rhinoplastie et la blépharoplastie, mais elle est de toute nécessité pour la cheiloplastie. On emploie tantôt la suture entortillée, tantôt la suture entrecoupée, enfin, dans certains cas, on peut se servir du nouveau mode d'union introduit récemment dans la pratique par M. Vidal: je veux parler des serres fines.

Quoi qu'en disent Graefe et Deiffenbach, les points de suture ne doivent pas être trop nombreux, afin d'éviter la gangrène du lambeau. Blandin avait pour habitude de ne retirer les épingles et les points de suture que vers le troisième ou le quatrième jour; A. Bérard les enlevait dans le second jour; M. Michon a récemment établi, par un mémoire sur la suture (*Bulletin général de thérapeutique*), qu'il ne fallait laisser en place ni les sutures, ni les serre fines plus de vingt-quatre heures.

Dans certains cas d'anaplastie, mais le plus rarement, il est vrai, on peut ajouter comme auxiliaire aux sutures un bandage contentif. Il faut user de ce moyen avec la plus grande réserve; car la compression produit les plus fâcheux effets sur les lambeaux qui viennent d'être transplantés. L'usage des bandelettes agglutinatives est peu commun; on les regarde généralement comme un moyen infidèle et qui expose aux érysipèles. M. Chassaignac, dans son mémoire, prend chaudement leur défense. Nous pensons qu'il aura beaucoup de peine à les affranchir des imperfections qu'on leur reproche lors de leur application à l'anaplastie de la face. L'immobilité la plus parfaite entre les lèvres du lambeau et celles de la plaie est d'une rigoureuse nécessité pour que la réunion immédiate se produise; or on sait que de la suture ou du diachylon, le premier de ces deux moyens pour fixer solidement les parties est incontestablement le meilleur.

Traitement local. — Le plus souvent, on se borne à recouvrir le lambeau ainsi appliqué, soit avec des compresses imbibées d'eau froide qu'on renouvelle à chaque instant, soit, comme le pratique M. Velpeau, avec de petits linges trempés dans un liquide excitant. tel que l'eau-de-vie camphrée, le vin chaud.

Quelle est la conduite à tenir vis-à-vis de la plaie laissée à la place qu'occupait le lambeau? Il faut, toutes les fois que cela se peut, en réunir les lèvres par la suture; mais pour cela, elles doivent être très-mobiles; s'il en est autrement, le chirurgien recouvre cette plaie avec un linge enduit de cérat ou des compresses imbibées d'eau fraîche, et attend la suppuration. Pour la rhinoplastie en particulier, cette conduite est indiquée; la difficulté qu'on éprouve à faire glisser les tissus dans cette région en fait une loi. Dieffenbach, cependant, ne pensait pas ainsi; car, lorsqu'il avait fait la rhinoplastie par la méthode indienne, il pratiquait dans la région temporale des incisions parallèles, aux bords de la plaie d'ablation, et réunissait ces derniers par la suture.

Traitement général. — Le malade doit être mis à la diète pendant les deux ou trois premiers jours; quelques potions antispasmodiques, des tisanes délayantes, constitueront ses boissons; le silence le plus profond, le repos le plus absolu sont indispensables après l'opération; les moindres mouvements des muscles de la face pourraient déchirer les sutures et disjoindre les parties; la position verticale ou légèrement inclinée de la tête met les muscles de la face dans le relâchement et ralentit le mouvement du sang vers les parties supérieures. Le ventre sera tenu libre par l'administration répétée, à propos, de quelques minoratifs.

Si, lorsque les sutures sont enlevées, l'adhérence ne s'est pas produite sur tous les points, il faut maintenir les parties en rapport par des pansements faits avec le plus grand soin, et on ne tarde pas à en obtenir de bons effets.

Suites immédiates de l'opération. Aussitôt que le lambeau vient d'être séparé des tissus auxquels il tenait, il pâlit, s'affaisse, devient froid et insensible, même à la piqûre des aiguilles; après quelque temps, une heure au plus, à cette pâleur, succède une teinte légèrement violacée; une sorte de gonflement œdémateux se manifeste, et la chaleur reparaît; il est évident que d'abord il y a défaut d'arrivée du sang, et qu'ensuite son retour est gêné; dans le premier moment, c'est-à-dire quand le lambeau est flasque et pâle, le chirurgien doit rester simple spectateur; mais, quand les signes du retour du sang se manifestent, quand la surface commence à devenir rosée, il est à propos d'employer les applications d'eau froide, « elles agissent en stimulant doucement le système capillaire, frappé d'atonie par le défaut d'influx nerveux, dit Blandin, et l'aident à se débarrasser du sang qui l'engorge. » Dans un certain nombre de cas, cet état d'engorgement ou d'engouement se produit et persiste quoi qu'on fasse; c'est alors qu'il faut avoir recours à des moyens énergiques, pour éviter la gangrène, qui ne manquerait pas d'arriver, si l'on ne parvenait à diminuer la quantité du sang

qui distend les vaisseaux. Si donc, quelques heures après l'opération, le lambeau reste turgescent, si la teinte violacée augmente, ou même simplement persiste, au lieu de devenir d'un rose intense, il faut, sans perdre de temps, appliquer à la périphérie de la partie rapportée, et surtout du côté du pédicule, deux ou trois sangsues; on répétera cette application plusieurs fois de suite, si on le juge convenable; l'emploi de ce moyen est souvent couronné de succès; il n'en résulte aucun accident, il est d'ailleurs préférable aux mouchetures qui ont été proposées pour remplir le même but, et que l'on pourrait faire provisoirement si l'on n'avait pas de sangsues à sa disposition.

Il faut s'abstenir de toute compression sur le lambeau, et principalement sur le pédicule, dans les premiers moments qui suivent l'opération; mais quand, quelques jours après, toute crainte de mortification est passée, on peut commencer à l'établir, et, dans certains cas, elle est utile, comme nous l'avons dit tout à l'heure, pour compléter les adhérences ou pour diminuer une saillie difforme. L'engouement ne se produit pas toujours : après une heure, au plus, le lambeau se réchauffe, la chaleur augmente, ainsi que la tuméfaction, il devient luisant dans quelques points. Si les choses doivent bien se passer, après quelques heures, sa teinte, qui était d'un rouge foncé, ne tarde pas à devenir plus claire; tout est alors pour le mieux.

Suites éloignées de l'opération. Vers le quatrième, même vers le troisième jour, l'agglutination est bien établie, si la réunion immédiate doit avoir lieu. Les sutures ont été remplacées par un bandage qui soutient les adhérences encore molles. Après le dixième jour, la réunion des parties les plus réfractaires du lambeau est presque toujours complète, à moins qu'on n'ait été obligé de lier beaucoup de vaisseaux sur la surface de celui-ci; à cette époque, la peau commence à se rétracter sur elle-même, et à prendre une densité qui lui était étrangère auparavant; ce phénomène se pro-

duit surtout si la face profonde est libre, et par conséquent en voie de suppuration. Cette tendance du lambeau à subir cette transformation est d'une grande utilité pour la rhinoplastie : en effet, au moment de cette opération par la méthode indienne, la pièce empruntée au front est si flasque, qu'elle s'affaisse entièrement sur l'ouverture nasale; de telle sorte que le chirurgien a grand besoin de l'expérience du passé pour croire que son opération peut réussir. Au bout de dix à quinze jours, les choses ne sont plus les mêmes, le lambeau contracté a déjà pris de l'épaisseur et de la solidité. Après un mois, il présente une contraction encore plus grande; en vertu de la rétractilité du tissu inodulaire, qui l'environne de toutes parts, il tend à se rouler sur sa face profonde, il acquiert en densité ce qu'il perd en surface : c'est alors que s'il n'a pas été taillé assez grand, la difformité qu'on a voulu faire disparaître est remplacée par une autre.

Vers le même temps, c'est-à-dire après le vingt-cinquième jour, la circulation étant parfaitement rétablie dans la partie greffée, ses adhérences étant solides, on peut, s'il en est besoin, pratiquer la section du pédicule; on a coutume de la faire avec le bistouri, tantôt en plusieurs temps, tantôt en un seul. Au moment où le lambeau est séparé de sa partie nourricière, il pâlit, puis, au bout de quelques secondes, la circulation se rétablit, et il continue à vivre aux dépens du sang qui lui arrive par les vaisseaux des parties auxquelles il a été uni. On peut, sans grand inconvénient, attendre plus longtemps pour faire cette section, car il est arrivé à Blandin, dans un cas de rhinoplastie, de voir le lambeau se gangrener quand il coupa le pédicule vers le vingt-cinquième jour après l'opération.

Au moment de la dissection du lambeau, nous avons noté la diminution et même la disparition complète dans sa sensibilité; à mesure qu'on s'éloigne du jour de l'opération, et que l'agglutination est plus ancienne, la fonction tactile des tissus se rétablit; toutefois il est rare de ne remarquer aucun trouble dans l'innervation. Quelquefois, si on pique le lambeau avec une aiguille, la sensation est perçue à la place

qu'il occupait ; d'autres fois, mais plus rarement, à la vérité, si on touche la région où il était, il perçoit la sensation à la nouvelle place qu'il occupe. Ces faits, qui sont contestés par Dieffenbach, ont été bien observés par beaucoup de chirurgiens, en particulier par Blandin et Lisfranc. Nous pouvons donc hardiment conclure qu'ils se produisent très-souvent, quoi qu'en dise Dieffenbach. S'il n'a pas été à même de le constater, c'est que très-probablement il aura cherché trop tard à le faire. En effet, au bout d'un certain temps, qui est variable, ces phénomènes nerveux diminuent, deviennent moins manifestes qu'auparavant, et finissent par disparaître. La surface de la partie restaurée, principalement après la section du pédicule, reste quelquefois d'une température moins élevée, d'une couleur plus pâle que les téguments voisins, le froid la rend plus foncée et y détermine des douleurs. Quand les vaisseaux ont été habilement ménagés dans le pédicule, ces imperfections disparaissent, et l'opéré jouit sans trouble du bénéfice de son nouvel organe.

Avant de terminer ces considérations générales, nous devons encore mentionner une des idées de Dieffenbach; l'habile chirurgien de Berlin prétendait que la pièce transplantée différait beaucoup des tissus environnants, et vivait d'une vie spéciale. A l'appui de cette opinion, il citait plusieurs cas où le lambeau n'a pas participé aux affections de la face (ictère, érysipèle, etc.). Les observations anaplastiques prouvent que sur ce point encore Dieffenbach est en désaccord avec les chirurgiens français. Comment expliquer son idée, si ce n'est en remarquant qu'il laissait le moins possible de vaisseaux dans son lambeau ; que, par conséquent, la circulation demeurait longtemps gênée, et que ce fait pourrait bien être la cause de cette espèce d'isolement dans lequel il dit avoir vu la partie réparatrice au milieu des régions malades. Nous l'avons démontré plus haut, le nombre des vaisseaux conservés, la largeur du pédicule, son degré de torsion, telles sont les conditions qui ont le plus d'influence sur le présent et l'avenir de l'organe réparé.

Il est à peine utile de dire qu'une grande partie des principes que

nous venons d'exposer s'applique surtout à l'anaplastie faite par la méthode indienne ou par l'italienne. Dans la méthode française, nous n'avons ni pédicule étroit ni torsion de ce pédicule; aussi les troubles circulatoires y sont-ils moins marqués, les accidents moins fréquents que dans les deux précédentes. Cependant, pour être à l'abri d'une partie de leurs inconvénients, elle n'en est pas moins rigoureusement soumise aux préceptes qui réglent le choix, la circonscription, la dissection et l'application du lambeau.

Les accidents consécutifs de l'anaplastie sont ceux qui peuvent survenir après toutes les opérations, c'est-à-dire l'hémorrhagie, la fièvre traumatique, les érysipèles, le délire nerveux, etc. Ils ne présentent aucune indication spéciale; mais la suppuration du lambeau, la gangrène, sont deux accidents spéciaux à l'anaplastie; ils doivent nous arrêter quelques instants.

La suppuration du lambeau arrive lorsque la réunion, par première intention, n'a pas eu lieu; rarement ses bords suppurent dans toute leur étendue, presque toujours ils ont contracté des adhérences en quelques-uns de leurs points, il faut alors avoir bien soin de maintenir le lambeau en place par des bandelettes, et la réunion, pour s'être faite par seconde intention, n'en est pas moins solide et moins régulière.

La gangrène est, de tous les accidents, le plus grave; lorsqu'elle a lieu vers le deuxième ou le troisième jour, elle tient ordinairement à une insuffisance de la circulation artérielle, et cette insuffisance elle-même peut tenir à ce qu'on n'a pas conservé dans le lambeau des branches vasculaires assez considérables, ou à ce que la torsion du pédicule est trop forte; elle peut dépendre encore de ce que le lambeau est formé en partie par un tissu d'ancienne cicatrice, circonstance qu'il faut éviter. Si la gangrène ne paraît que vers le cinquième ou le sixième jour, elle est causée par un accès d'inflammation. Il est rare qu'un lambeau tout entier soit sphacelé; mais il est assez fréquent de voir survenir une mortification partielle, vers l'un

des angles ou vers plusieurs à la fois, principalement ceux qui sont le plus éloignés du pédicule. Les sutures trop serrées sont souvent cause de cet accident.

Le sphacèle peut n'occuper qu'une partie de l'épaisseur du lambeau, et s'il est superficiel, quoiqu'étendu en surface, la gravité est moindre. Alors, assez souvent, on voit l'épiderme soulevé par de la sérosité; l'épiderme tombe, un liquide de couleur foncée s'échappe. la couche sous-jacente est livide, mais le derme est sain, et ne se modifie pas; la cicatrice marche peu à peu comme à l'ordinaire. On ne doit pas se hater d'enlever des lambeaux qu'on croirait perdus, il faut toujours les laisser se détacher d'eux-mêmes.

DE LA RHINOPLASTIE.

Le but de la *rhinoplastie* (ρις, ρινος, nez; πλασσειν, faire, façonner), n'est pas seulement de remédier à une difformité, elle contribue encore souvent au rétablissement de l'odorat, de l'ouïe, de la vue; elle amène une modification heureuse dans la voix, dont le ton est très-désagréable chez les personnes privées de leur nez. Cet organe placé comme un auvent, au devant de la cavité nasale, empêche la dessiccation et l'inflammation de la membrane de Schneider. Cet état pathologique de la muqueuse abolit, en partie ou en totalité, les fonctions des organes avec lesquels elle est en rapport, par continuité de tissu; il suffit souvent de restaurer le nez, pour faire disparaître et la cause et les effets.

Plusieurs auteurs se sont élevés contre la rhinoplastie. Boyer dit qu'elle n'est applicable que chez les pauvres, qui ne peuvent se procurer de nez postiche. Klein et Richter veulent qu'elle soit bannie, à tout jamais, de la chirurgie. A. Bérard (dict. en 30 vol.) dit que c'est une opération de complaisance, il veut qu'on remplace le nez détruit par un nez artificiel; une telle assertion étonne de la part d'un esprit aussi éclairé. Bien que les nez refaits avec la peau du front et des joues

laisent souvent à désirer, sous le rapport de la régularité, ils sont toujours préférables à ces nez d'argent ou de carton qui, outre qu'ils se déforment et se détériorent assez rapidement, ne permettent à celui qui les porte ni de se moucher, ni d'éternuer, sans qu'ils soient soulevés et même quelquefois déplacés. Faut-il aussi compter pour rien la disparition d'une cavité profonde, qui rend l'homme, privé de cet organe, un objet de dégoût pour tous et pour lui-même.

Autrefois les mutilations du nez étant moins rares qu'aujourd'hui, les occasions de le restaurer étaient plus fréquentes. La punition de certains crimes, l'exagération de certains sentiments d'honneur, les mêlées à l'arme blanche ont été souvent bien funestes à la partie la plus saillante du visage. Aujourd'hui, à part quelques rares exceptions, les chirurgiens n'ont plus à reparer que les nez détruits par la syphilis, le cancer, le lupus, la scrofule, etc. En Allemagne cependant, la rhinoplastie se pratique encore assez fréquemment; les duels à la rapière y sont en grand honneur, et plus d'une fois, le nez d'un des champions tombe sur le terrain. Le lupus en outre étant une maladie fort commune en Pologne, les habitants de ce pays viennent s'adresser aux chirurgiens Allemands pour la restauration de l'organe qu'ils ont perdu.

Lorsqu'avec les parties molles, les os propres du nez et les cartilages ont disparu, le chirurgien doit refaire l'organe de toutes pièces.

Il est à peine besoin de dire que ce sont là les cas les moins favorables au succès définitif de l'opération. Comment, en effet, soutenir en relief un lambeau considérable de parties molles, quand sa face profonde ne peut prendre aucun point d'appui sur un plan résistant, et qu'elle est continuellement poussée de dehors en dedans par la pression atmosphérique? Tous les moyens connus ou vantés jusqu'ici n'ont eu qu'un médiocre succès. Mais les circonstances ne sont pas toujours aussi difficiles; il arrive assez souvent que les ailes du nez, le lobule, une des parties latérales de cet organe, la sous-cloison, ont seuls été détruits, la charpente osseuse étant intacte.

alors le succès est plus assuré. Enfin il est certain cas où le nez, sans être détruit, est simplement déformé, quand une violence extérieure a fracturé les os, quand la scrofule ou la syphilis les ont attaqués ainsi que les cartilages; les parties molles, privées de leur soutien, sont profondément déprimées dans la cavité nasale. L'opération qui s'occupe de la restauration de cette difformité s'appelle *l'exhaussement du nez;* elle a été instituée par Dieffenbach ou par Larrey, qui, d'après Serre (de Montpellier), l'aurait pratiquée en 1820, par conséquent avant le professeur de Berlin.

RESTAURATION DU NEZ EN TOTALITÉ OU DE SA PLUS GRANDE PARTIE.

Méthode indienne.

Il faut, avant tout, avec de la cire, du carton ou du papier, simuler le nez, tel qu'on doit le reconstituer; ceci fait, on étend ce patron sur le front, et on trace le lambeau avec de l'encre, on le taille, on le dissèque en suivant les règles indiquées dans les considérations générales; on place son pédicule entre les deux yeux, vers la racine du nez; puis ensuite on renverse le lambeau sur la solution de continuité, dont les bords ont été préalablement avivés, et, comme le côté saignant se trouverait ainsi à l'extérieur, on fait exécuter au pédicule un mouvement de torsion suivant l'axe de sa longueur; ce mouvement ramène en dehors le côté épidermique, de telle sorte que la face sanglante regarde l'ouverture nasale; on applique alors le lambeau exactement par ses bords sur les bords rafraîchis de l'ouverture, excepté à l'endroit où se trouvent les narines.

Les Indiens maintenaient les parties en rapport à l'aide d'un bandage contentif ou d'un moule fait avec de la terre japonaise; on emploie aujourd'hui la suture. On introduit, par les orifices des fosses nasales, de la charpie, enduite d'un corps gras, afin de les maintenir ouvertes, et pour soutenir en même temps le nez nouveau.

Quand l'agglutination est solide, on enlève les points de suture; puis plus tard, au bout de vingt-cinq jours au moins, lorsque la cicatrisation était achevée et la circulation bien rétablie dans l'organe, les anciens faisaient la section du pédicule; nous verrons plus tard comment agissent les modernes. Ce procédé, tel qu'il vient d'être décrit, est celui des Brahmes ou des Koamas; il nous a été transmis par Carpue. Presque tous les chirurgiens qui depuis l'ont pratiqué ont cherché à le perfectionner. Carpue a remplacé, avec raison, le bandage par la suture. Graefe, pour donner au nez une forme plus convenable, a imaginé une petite machine à compression, qui rend la pointe du nez plus saillante, et soutient deux canules. Lisfranc soutenait l'organe nouveau avec un tampon de charpie, fait à l'image du nez, établi à demeure avant l'opération. Ce procédé a l'inconvénient de ne pas permettre la réunion de la sous-cloison avant que le nez de charpie soit enlevé. Lisfranc, de plus, ne faisait pas la section du pédicule.

D'autres modifications, plus importantes que les précédentes, nous restent à examiner; elles sont relatives à la manière de tailler le lambeau ou de conserver le pédicule.

Procédé de Delpech. Au lieu de tailler sur le front un modèle parfait du nouveau nez, Delpech faisait un lambeau triangulaire; sur le milieu de la base du triangle, il laissait une languette de peau, longue de 9 à 10 lignes; les angles latéraux, un peu modifiés dans leur forme au moment de l'application, constituaient les ailes du nez, et la languette médiane venait former la sous-cloison Cette modification est assez heureuse, elle donne une restauration plus parfaite que l'ancien procédé; de plus, la plaie du front se cicatrise plus rapidement.

Procédé de Lisfranc. Il a pour objet d'éviter la torsion du pédicule du lambeau qui gêne la circulation et expose à la gangrène. Cette torsion est très-considérable dans le procédé ordinaire, parce

qu'on fait descendre au même niveau les deux incisions qui limitent de chaque côté le pédicule. Lisfranc prolongeait son incision gauche, 3 lignes plus bas que la droite; la limite inférieure de la dissection était une ligne droite qui, réunissant l'extrémité inférieure des deux incisions, formait, avec l'axe de la face, un angle de 45 degrés. Un simple mouvement de rotation, de gauche à droite, permettait de mettre en contact la surface saignante du lambeau et les lèvres de la perte de substance. Enfin, après la cicatrisation, Lisfranc ne pratiquait pas la section du pédicule. Ce procédé a l'inconvénient de priver le lambeau de tous les vaisseaux qui lui arrivaient par la partie disséquée du pédicule; c'est l'avis de Blandin, qui, assisté de M. Ph. Boyer, l'employa, chez un homme de quarante ans, après la perte complète du nez, par suite d'accidents syphilitiques. L'opération fut pratiquée le 19 février 1847; le 22, les trois quarts du lambeau étaient gangrenés. (*L'Union médicale*, p. 101; 1847.)

Procédé de Blandin. Il suit dans tous les points le procédé ordinaire, jusqu'à parfaite agglutination; mais alors, au lieu de couper le pédicule, il enlève la peau de la racine du nez qui se trouve au-dessous, avive les bords et la face profonde de ce pédicule, l'applique ainsi, à la faveur d'une légère compression, sur les os propres du nez, quand toutefois ils existent.

Procédé de Dieffenbach. Ne voulant pas faire subir aux parties molles du dos du nez une perte de substance assez considérable pour permettre l'application complète du pédicule, il se contente de prolonger une des incisions qui le limitent latéralement, il écarte les bords et les met en contact avec ceux du pédicule; celui-ci s'unit aux lèvres de l'incision en se recoquillant sur lui-même. Lorsque la cicatrisation est solide, le chirurgien plonge le bistouri dans la saillie formée par le pédicule, l'excise, et réunit les bords de la solution de continuité. Pourquoi compliquer l'opération primitive de cette coaptation d'une partie qu'on ne veut pas conserver? dit Blandin dans sa thèse.

Procédé de M. Velpeau. Le professeur de la Charité conseille, lorsque les adhérences sont solides, de couper le pédicule très-haut, de le tailler en triangle, puis de lui creuser une échancrure, et de le fixer, par quelques points de suture, sur la racine du nez, dans une fente, jusqu'au voisinage du front.

Nous ne ferons que mentionner ici un autre procédé, indiqué par Keith, pour unir le pédicule au dos du nez; il propose d'aviver deux surfaces par un vésicatoire, et de faciliter leur adhérence par une légère compression. Ce n'est certes pas le meilleur procédé pour éviter la difformité. (*Gazette médicale*, 1845.)

M. le professeur Malgaigne, dans l'appréciation de ces différentes variétés de la méthode indienne, et surtout des procédés de Lisfranc et de Blandin, dit que leur résultat le plus palpable est d'accroître la difformité; il donne la préférence au procédé de M. Velpeau. Sans parler de la torsion du pédicule, évitée par le procédé de Lisfranc, nous ferons remarquer cependant que les inventeurs des deux derniers procédés que nous venons de nommer se sont proposés d'empêcher l'affaissement du nez sur la lèvre supérieure, et qu'ils ont atteint en partie ce but en conservant le pédicule.

Procédé de B. Langenbeck (voir fig. 1) (traduit du journal *la Clinique allemande* du 5 janvier 1850). L'auteur décrit lui-même son procédé : « Dans la rhinoplastique faite avec la peau du front, j'évite complétement la torsion et le froissement du pédicule cutané; je ne termine pas mes incisions, comme on a l'habitude de le faire, au milieu de la glabella ou de la racine du nez, mais je les poursuis dans une direction oblique, jusqu'au voisinage du grand angle de l'œil correspondant au côté où le pédicule doit rester fixé. L'incision supérieure se termine au sourcil ou immédiatement au-dessous, l'inférieure se prolonge jusqu'au ligament palpébral interne. De cette manière, la la ligne d'insertion du pédicule est représentée par une ligne oblique en haut, et le lambeau disséqué jusqu'à ce point glisse sur le visage, de façon que sa surface saignante soit en rapport avec celle du moignon du nez, sans torsion ni plissement du pédicule.

On peut, d'après le même principe, éviter la torsion du pédicule dans d'autres opérations autoplastiques; par exemple, lorsqu'il s'agit de réparer la cloison du nez avec la peau de la lèvre supérieure, etc., on donne aux incisions une direction si oblique, qu'elles sont presque parallèles au diamètre transversal du visage, et de la lèvre supérieure conséquemment. »

Le procédé du successeur de Dieffenbach a beaucoup de ressemblance avec celui de Lisfranc; il en diffère cependant en ce que, dans le procédé de ce dernier, l'extrémité inférieure des deux incisions qui limitent le pédicule sont situées chacune d'un côté de la ligne médiane, tandis que, dans celui de Langenbeck, l'extrémité inférieure de ces deux lignes est située du même côté de la ligne médiane. L'incision qu'il appelle *inférieure* passe obliquement sur le dos du nez, et vient tomber au-dessous du ligament palpébral interne; l'autre, qu'il appelle *supérieure,* s'arrête au niveau, au-dessus ou au-dessous du sourcil : c'est en changeant à ce point brusquement sa direction, et la prolongeant en dehors, parallèlement au sourcil, autant que cela est nécessaire, qu'il arrive à compléter la torsion sur les bords. Je m'en suis convaincu en expérimentant sur le cadavre.

Un jeune docteur allemand, M. A. Burnier, à l'obligeance duquel je dois la traduction du passage que je viens de citer, a vu B. Langenbeck pratiquer un grand nombre de rhinoplasties ; il m'a assuré que la gangrène du lambeau est une chose extrêmement rare quand ce procédé a été employé. Le succès est la règle ordinaire, et les résultats sont d'autant plus parfaits, que le pédicule est accolé immédiatement sur la partie de peau qui reste entre les incisions qui limitent le pédicule; d'une part, et les bords de la perte de substance, de l'autre Ce dernier temps de l'opération est pratiqué au moment même où on applique le lambeau. On enlève avec le bistouri, en dédolant une partie du derme suffisamment étendue; le pédicule est appliqué sur cette surface avivée, et manque rarement d'y adhérer.

Quel que soit le procédé opératoire employé pour pratiquer la

rhinoplastie par la méthode indienne, la conduite du chirurgien est toujours la même; il unit les parties par la suture. Dieffenbach et M. Velpeau préfèrent la suture simple à points très-rapprochés à la suture entortillée. Les lotions souvent répétées avec de l'eau-de-vie camphrée ou de l'infusion de camomille semblent, suivant certains auteurs, favoriser l'agglutination; suivant d'autres, des compresses, imbibées d'eau à la température ambiante, semblent préférables. Si, le lendemain de l'opération ou les jours suivants, le lambeau devient livide, il faut faire une application de sangsues ou quelques mouchetures à la surface.

Quant à la plaie du front, Dieffenbach veut qu'on la rapproche par la suture, en aidant le glissement par des incisions verticales, faites dans la région temporale à la racine des cheveux. Cette pratique est généralement rejetée; elle expose les malades, encore plus que le procédé ordinaire, à des méningites, à des érysipèles. Sur cinq ou six rhinoplasties faites par son procédé, Dieffenbach perdit deux malades.

Il essaya d'introduire encore une autre modification dans la méthode indienne; au lieu de tailler le lambeau dans la région frontale, il le tailla sur le synciput, les cheveux ayant été préalablement rasés. Il prétendait que la peau du cuir chevelu, plus épaisse et plus rigide que celle du front, convenait mieux pour faire un nez solide. Si les poils ne tombaient pas d'eux-mêmes, on pourrait, disait-il, atrophier leur bulbe en les arrachant souvent. Dieffenbach ne fut pas plus heureux par ce procédé; car, sur trois opérés, il en perdit deux, à la suite d'accidents cérébraux. La rhinoplastie est assez grave par elle-même, pour qu'un chirurgien prudent n'aille pas, sans nécessité, compromettre le succès de l'opération et même la vie du malade.

Nous pourrions, puisant dans les excellentes monographies publiées sur ce sujet par Delpech, Dieffenbach, Blandin, MM. Rigaud, Labat, Serre, et dans les journaux de médecine, rapporter bon nombre

d'observations intéressantes ; mais nous avons préféré n'insérer dans cette thèse que les faits qui étaient trop importants pour être passés sous silence, ou ceux que nous avons pu observer nous-même et qui n'ont pas encore été publiés : telle est l'observation suivante, que je dois à mes amis et collègues Pinault et Destouches, qui l'ont recueillie dans le service de M. le professeur Roux.

OBSERVATION.

La nommée Bénitot, habitant le département de la Côte-d'Or, avait eu, dès l'âge de treize ans, un lupus dont elle ne fut complétement guérie qu'après un séjour de six mois à l'hôpital Saint-Louis; c'est en sortant de cet hôpital, le 30 septembre 1850, qu'elle vint à l'Hôtel-Dieu pour qu'on lui pratiquât la rhinoplastie.

Une grande partie du nez avait disparu sous l'influence de la maladie, la racine et la portion soutenue par les os propres restent seules; l'odorat était conservé.

Du reste, tout était parfaitement cicatrisé, et il était facile de voir par les nombreuses cicatrices qui existaient aux joues, et qui, en tiraillant la paupière gauche, avaient produit de ce côté un ectropion, que la maladie avait étendu ses ravages jusqu'aux parties circonvoisines du nez.

Plusieurs indispositions et un érysipèle de la face, qui se déclarèrent chez la malade lors de son entrée, firent ajourner l'opération, qui fut pratiquée le 6 du mois de décembre.

Les contours du lambeau qu'on prit sur le front furent tracés avec de l'encre; les bords de l'ouverture du nez furent avivés; le lambeau du front taillé, disséqué et détaché à l'aide du bistouri. Du côté gauche, l'incision fut prolongée jusqu'à l'ouverture du nez; tandis que, du côté droit, cette incision fut arrêtée à près de 1 centimètre au-dessus. On eut donc ainsi un lambeau de forme triangulaire, qui, lorsqu'on le laissait retomber machinalement sur le nez, présentait une surface saignante à l'extérieur, et sa base en bas tenant seulement au front par sa partie droite, là où l'incision n'avait pas été prolongée. Dès lors, on n'eut plus qu'à faire exécuter au pédicule un mouvement de torsion par lequel la surface saignante fut tournée en dedans, et la surface épidermique en dehors.

Les bords du lambeau furent exactement appliqués sur les bords rafraîchis de l'ouverture du nez, et maintenus en place, à l'aide de la suture entortillée. On met un tampon de charpie sous le lambeau, afin de le maintenir saillant.

Quant à la plaie du front, les bords en furent rapprochés le plus possible à l'aide de bandelettes de diachylon, et on fit un pansement simple.

Le lendemain, le lambeau avait conservé sa température normale; pour éviter la mortification, on avait fait, pendant toute la journée, des lotions avec l'eau-de-vie camphrée tiède; elles furent, du reste, continuées le jour suivant.

Ce ne fut que quatre jours après l'opération, que les sutures furent enlevées: le lambeau était parfaitement repris, et il n'y avait ni déchirure, ni hémorrhagie, malgré les légères tractions qu'on fut obligé de faire. Du reste, on évite celles qui pourraient avoir lieu plus tard, en enduisant les parties contiguës avec du collodion.

Pendant ce temps, la plaie du front marchait assez rapidement vers la cicatrisation; le lieu où le pédicule avait été contourné offrait, dès les premiers jours de l'opération, une petite élévation disgracieuse qui s'est peu à peu affaissée sur elle-même de telle sorte que, quinze jours après l'opération, elle avait en grande partie disparu.

L'état de la malade est maintenant des plus satisfaisants. La plaie du front est presque entièrement cicatrisée; le lambeau est très-adhérent, et tend de plus en plus à se fondre par sa couleur et par sa structure avec les parties circonvoisines.

Jusqu'ici on avait placé, dans l'ouverture inférieure du nez, des tampons de charpie qu'on changeait de temps en temps, et qui avaient autant pour but de maintenir le lambeau saillant, que d'absorber le pus qui pouvait se former à sa surface interne. Aujourd'hui que cette dernière indication nous semble moins indispensable à remplir, tandis que la première reste toujours aussi pressante, M. Charrière vient d'y placer provisoirement un petit appareil en liége, qui a de plus l'avantage de permettre le passage de l'air à travers les fosses nasales.

Cet appareil doit plus tard être remplacé par un autre plus solidement fixé, et imitant la sous-cloison d'une manière plus parfaite. Ce nouvel appareil, fait en liége, n'a pu être supporté par la malade. Pour maintenir les narines ouvertes, et faciliter le passage de l'air, on y introduisit des canules en gomme élastique dont on augmenta graduellement le calibre. Ce moyen réussit assez bien, et la malade quitta l'Hôtel-Dieu avec un nez qui n'était pas trop disgracieux, et jouissant d'une sensibilité parfaite.

Cette malade, que j'ai suivie depuis le moment de son opération jusqu'à sa sortie de l'Hôtel-Dieu, y est revenue plusieurs fois depuis, et M. Destouches a pu constater que son état s'était encore amélioré.

Méthode italienne.

Elle consiste à prendre le lambeau à la face interne et antérieure du bras.

Procédé de Tagliacozzi. Quoique les Branca aient pratiqué la restauration du nez avant Tagliacozzi, on désigne aussi la méthode italienne sous le nom de ce dernier. De tous les auteurs modernes, celui qui l'a rapportée le plus fidèlement est A. Bérard, dans le Dictionnaire en 30 vol. ; aussi lui emprunterons-nous sa description :

« On commence par faire porter au malade, pendant quelque temps, un capuchon en toile très-solide, ouvert sur le côté pour laisser passer les oreilles, et embrassant exactement la tête et le cou ; il se continue en bas, avec une camisole très-solide, fixée au thorax. Pendant quelque temps, on habitue le malade à élever le bras, à fléchir fortement l'avant-bras, de manière que la main se trouve appliquée par sa face palmaire sur la partie supérieure et postérieure du crâne, de sorte que la face antérieure de l'avant-bras repose en grande partie sur le sommet de la tête, et la face interne et antérieure du bras se trouve ainsi presque accolée à la face. C'est dans cette position qu'il fallait immobiliser le membre. » Voici le moyen qu'employait Tagliacozzi : Du côté du bras sur lequel il voulait prendre son lambeau, il faisait ajuster au corsage de toile une espèce de manche d'un tissu très-solide. En arrière, la manche se bornait à une simple gouttière de toile, destinée à recevoir la partie postérieure du bras et celle du coude fléchi ; à quelques lignes plus loin que le coude, la gouttière de toile était divisée en cinq chefs, un médian et deux latéraux de chaque côté. Le chef médian suit la face dorsale de l'avant-bras jusqu'au niveau de l'articulation radio-carpienne; là il se termine par une bande transversale, dont les deux extrémités sont fortement fixées au capuchon de chaque côté de l'avant-bras, qui se trouve ainsi assez solidement uni à la tête. Quant aux quatre

chefs latéraux, les deux inférieurs sont fixés presque horizontalement, l'un sur la partie antérieure, l'autre sur la partie postérieure de la poitrine ; les deux supérieurs montent obliquement s'attacher au capuchon sur les côtés.

Si j'ai insisté peut-être un peu longtemps sur la composition et l'application de ce bandage, c'est que je regarde sa perfection comme indispensable à la réussite de la méthode italienne. Si, au lieu des brillants succès de Tagliacozzi, les opérateurs modernes ont eu de tristes revers, ne l'ont-ils pas dû souvent à l'imperfection ou à l'insuffisance du mode déligatoire. Il suffit, en effet, d'un mouvement inopportun, d'une traction assez faible, pour empêcher l'agglutination; on sait que l'immobilité parfaite est la condition sans laquelle deux surfaces saignantes ne peuvent se réunir par première intention; une émotion vive, un sommeil agité, suffisent donc pour faire manquer l'opération.

Le bandage de Tagliacozzi empêche les mouvements d'élévation et d'abaissement du bras ; mais le plus souvent il ne peut empêcher complétement les mouvements de latéralité, à cause du relâchement des chefs : aussi, si jamais la rhinoplastie italienne se relevait de la défaveur où elle est tombée aujourd'hui, ou si quelque nécessité forçait de l'employer, nous pensons, avec M. le professeur Velpeau, qu'on augmenterait ses chances de succès en fixant le bras et la tête par un appareil inamovible.

Lorsque, par un usage un peu prolongé, le malade s'est habitué à cette position, on s'occupe du lambeau. Avant de le tailler, on soulève plusieurs fois la peau du bras, et on la tiraille, afin de la rendre souple et extensible ; on la serre entre les deux branches fenêtrées, d'une large pince plate, puis on plonge un bistouri à travers la portion laissée à découvert par la fenêtre, et on incise ; alors on passe un séton dans la plaie. Au bout de quinze jours, on coupe le pont à sa partie supérieure, et on a un lambeau quadrilatère, suppurant par sa face profonde, et adhérant par son bord inférieur. Lorsque la suppuration est arrêtée, il s'agit d'appliquer le lambeau

sur le moignon du nez : pour cela, on avive les bords de celui-ci; on prend ensuite, avec un morceau de carton ou de cire, l'empreinte du nez mutilé; on porte cette empreinte sur le lambeau, et on taille sur lui une figure semblable; cela fait, on applique la pointe et les bords du lambeau sur la surface saignante du nez, et on les fixe l'un à l'autre par la suture. Le bandage compliqué, décrit plus haut, est mis en place, et on attend la réunion, qui ordinairement est complète vers le vingtième jour ; alors on enlève le bandage et le capuchon, tandis que des aides tiennent le bras, et l'on détache le lambeau dans son bord adhérent au membre supérieur. Il ne reste plus qu'à donner la dernière forme à la partie ; on dessine avec de l'encre la pointe, les ailes, et la cloison, on les taille ave le bistouri, et on les fixe par des points de suture ; on introduit en même temps des tentes de charpie dans les narines. Tout doit être cicatrisé et réuni vers le quarantième jour. Pour donner encore au nez une forme plus parfaite, on place dans les narines des canules de plomb, d'argent, ou d'or; on recouvre le nez d'un couvercle de la même substance et assujetti aux canules; le malade doit garder pendant fort longtemps cet appareil, plusieurs années, excepté dans les temps chauds. Il est bon d'exposer le nouveau nez aux rayons du soleil. Voilà quel était le procédé de Tagliacozzi.

Procédé de Graefe. Au lieu d'attendre que la face profonde du lambeau soit cicatrisée, le chirurgien de Berlin l'applique immédiatement sur les lèvres de la perte de substance. C'est ce procédé qu'il a décrit sous le nom de *méthode allemande*; il est en tout le reste semblable au précédent. Un Français, Reneaulme de la Garanne, l'avait conseillé en 1721 (*Hist. de l'Académie des sciences*).

M. Velpeau dit que, dans certains cas, le chirurgien se contentait de pratiquer à l'avant-bras une incision dans laquelle on fixait les bords rafraîchis du nez mutilé, jusqu'à ce qu'ils eussent contracté des adhérences intimes avec la peau ; alors il n'y avait plus qu'à tailler et à séparer un lambeau triangulaire de chaque côté dans

l'épaisseur du membre, pour les réunir sur la ligne médiane ou le dos du nez.

Graefe a appliqué avec succès sa modification du procédé italien; il fit sa première opération en 1816, et jusqu'en 1834, il la pratiqua six fois et eut cinq succès. Les autres chirurgiens furent moins heureux que lui. Bartolomeo Signorini s'indignait de ce qu'en Italie le procédé de Tagliacozzi fût tombé en désuétude ; il voulut le faire revivre en faisant une opération suivant cette méthode, il échoua complétement. M. Fabrizzi, de Modène, fut plus heureux que lui ; il opéra en 1841 une femme de 26 ans qui avait, par suite d'une morsure, perdu les deux tiers de la portion cartilagineuse du nez. Après avoir construit le modèle, il le transporta sur la peau de l'avant-bras, située sur la portion charnue du muscle long supinateur ; il tailla alors un lambeau triangulaire à sommet tourné en haut, le point adhérent au pédicule était la base du triangle. Le bras soulevé, le lambeau a été réuni aux bords de l'ouverture nasale par sept points de suture entortillée, le bras a été fixé à la tête par un bandage. Le huitième jour, les épingles étaient enlevées ; le dixième, les fils sont tombés ; le quatorzième, le lambeau fut coupé, après toutefois qu'on l'eut un peu agrandi, car il était devenu trop court par la rétraction. La malade sortit guérie le soixantième jour. Dix mois après l'opération, la sensibilité du nez restauré était parfaite, sa coloration normale; l'odorat, qui était aboli avant l'opération, est revenu, et la malade prend du tabac avec plaisir. (*Gaz. des hôpitaux*, septembre 1841.)

Graefe, qui, par son procédé, avait eu surtout en vue d'abréger la durée et les ennuis de l'opération, crut, dans certaines circonstances, devoir y renoncer, comme le démontre l'observation suivante, dont nous donnons le résumé. Il s'agit d'un jeune homme de 20 ans, robuste, qui, au mois de juin 1823, reçut dans un duel une blessure qui lui enleva la partie antérieure du nez, de manière que toute la portion cartilagineuse, depuis l'os jusqu'à l'aile droite, et une partie de la lèvre supérieure jusque vers le milieu de la joue,

tombèrent à terre. Le morceau fut ramassé dans le sable, lavé et rattaché par un chirurgien, puis arrosé avec du vin chaud; mais il ne reprit pas. La plaie se cicatrisa au bout d'un certain temps, laissant une difformité considérable de la face. Un an après l'accident, le professeur Chelius fut appelé à faire la rhinoplastie aux dépens du bras gauche, sa tentative échoua; le septième jour, il n'y avait pas d'adhérences entre le nez et le lambeau; on détacha celui-ci et on le réappliqua sur le bras, où il reprit rapidement. Ce jeune homme vint, au mois d'août 1825, consulter Graefe; celui-ci, instruit par les deux tentatives infructueuses de réunion, voyant que la peau était très-épaisse, comme chez les sujets robustes, et se méfiant du résultat de son opération, résolut de renoncer à son procédé dans ce cas. Le point de la peau, désigné sur le bras pour servir à la formation du nez, fut entretenu dans un état d'irritation prolongée par des frictions d'huile éthérée; cette partie gagna en épaisseur, en élasticité et en flexibilité. Graefe fit l'opération d'après le procédé de Tagliacozzi. Il isola, au moyen d'un séton, un lambeau de trois pouces de long, de deux pouces et demi de large, sur la face interne et antérieure de l'avant-bras; le lambeau contracta des adhérences avec l'échancrure nasale qui avait été avivée. Un mois après, il put faire la section du pédicule, il la pratiqua d'un seul coup; le lambeau prit aussitôt une teinte cadavérique, comme un membre gelé, et dans le moment, il n'en sortit que très-peu de sang; mais cet état ne dura que trente ou quarante secondes, la coloration normale reparut, le sang coula avec abondance; on couvrit le nez d'éponges et de coton. Quinze jours après, tout était bien cicatrisé. Deux mois après, on refit les narines, au moyen d'incisions faites sur la partie inférieure du lambeau; ce dernier temps réussit aussi bien que les autres : la peau perdit la consistance grossière qu'elle avait au bras, et prit peu à peu la consistance fine de celle du visage; les poils tombèrent, et la réparation du nez fut si parfaite, qu'on avait peine, dit Graefe, à soupçonner que l'art avait reproduit cet organe. En pareil cas, il

faudrait imiter ce chirurgien, et sacrifier la rapidité de l'opération au succès du résultat.

Méthode française ou méthode de Celse.

Celse (lib. 7, cap. 9) s'occupe de la restauration des lèvres, du nez et des oreilles. Après avoir recommandé de ne tenter ces opérations que lorsque la perte de substance est peu considérable, il dit : « Ratio curationis hujus modi est ; id quod curtum est (la perte de « substance) in quadratum redigere ; ab interioribus angulis lineas « transversas incidere, quæ citeriorem partem ab ulteriore ex toto « diducant ; deinde eaque sic resolvimus, in unum adducere. Si non « satis junguntur, ultra lineas, quæ ante fecimus, alias duas lunatas « et ad plagam conversas immittere, quibus summa tantum cutis de- « ducatur : sic enim fit ut facilius quod adducitur sequi possit. »

J'ai cité textuellement l'auteur latin, parce que ce passage a été l'objet d'interprétations différentes ; les uns ont prétendu que Celse prescrivait simplement de donner à la perte de substance la forme carrée, au moyen d'incisions faites sur ses bords internes (*ab interioribus ejus angulis*), et de réunir ce qui vient d'être divisé, en ayant soin de pratiquer sur la peau des incisions semi-lunaires à quelque distance de la plaie, si le rapprochement ne se fait pas facilement. Les autres, et parmi eux Blandin, ont pensé qu'il conseillait de tailler de chaque côté un lambeau de forme carrée, de le séparer de la peau voisine à l'aide d'une incision semi-lunaire, et de le réunir sur la ligne médiane par des points de suture. Quelle que soit l'interprétation que l'on adopte, on verra que la méthode de Celse est à très-peu de chose près la méthode française ; c'est ce procédé que Larrey d'abord, et plus tard Dieffenbach, employèrent.

Procédé de Larrey. Larrey, en 1820, eut à traiter un sergent qui avait voulu se suicider avec son fusil ; la balle avait détruit toute la

portion palatine des os maxillaires comprise entre les dents canines supérieures, puis, suivant le dos du nez, elle avait creusé ainsi un large sillon sur la ligne médiane en emportant le lobule et une partie des ailes du nez, les cartilages et les os propres; au milieu du sillon, on apercevait la cloison qui avait aussi été endommagée par la balle. Il employa le procédé qui fut plus tard suivi par Dieffenbach, et que nous allons décrire plus bas; son malade guérit.

Procédé de Dieffenbach. Une jeune fille avait perdu les os propres du nez, le vomer, la plus grande partie de l'apophyse nasale, l'os malaire et la lame perpendiculaire de l'ethmoïde, les téguments du nez étaient repliés dans les fosses nasales, et offraient au lieu de la saillie normale un sillon tortueux et irrégulier qui donnait à la figure l'aspect d'une tête de mort. La malade assise sur une table, le dos soutenu par des coussins, Dieffenbach fit sur les côtés du nez enfoncé et dans toute sa longueur deux incisions pénétrant jusqu'aux os; il en résulta une bande de peau isolée ne tenant plus aux téguments qu'en haut et en bas, et plus large dans ce dernier sens que dans l'autre. Une incision verticale pratiquée sur la ligne moyenne divisa en deux cette portion de peau; les incisions latérales furent continuées inférieurement par deux incisions semi-lunaires, qui dégagèrent les ailes du nez de leurs adhérences extérieures. Il disséqua alors les deux lambeaux de bas en haut et les dégagea complétement des fosses nasales, où ils étaient repliés; il détacha des os, dans l'étendue de quelques lignes, les bords limitrophes de la joue; le tissu ferme et solide des lambeaux fit bien augurer du succès. Toutes ces dissections achevées, il rapprocha les bords de l'incision médiane, après avoir taillé en biseau leur face interne pour les empêcher de se replier de nouveau en dedans, et il les réunit par six points de suture. Huit autres points de suture servirent à maintenir en contact les lèvres des incisions latérales dont la face interne fut de même taillée en biseau, le nez parut alors avoir repris sa forme et sa saillie naturelles. Une bande de peau, qui restait, était trop courte

et attirait en dedans la pointe du nez, on l'allongea au moyen de deux petites incisions dans la lèvre supérieure. Le chirurgien plaça ensuite dans chaque narine un tuyau de plume enveloppé de charpie huilée, et enfin, comme dernier temps de l'opération, il traversa d'un côté à l'autre les téguments disséqués de la joue, en passant par-dessous le nez nouveau une aiguille longue et mince, garnie à la tête d'un morceau de cuir arrondi, et dont il roula la pointe en forme de spirale ; il parvint, en traversant ainsi le nez, à rapprocher l'une de l'autre ses faces latérales, les deux bords correspondants de la joue, et à faire saillir davantage le nouvel organe au milieu du visage.

Le nez ainsi construit était pâle et froid, on le couvrit de compresses imbibées d'un mélange de vin tiède et d'eau ; le soir, la rougeur et la chaleur reparurent.

Le troisième jour, on put déjà enlever la plupart des points de suture; le dixième, on enleva la grande aiguille. Durant les dix jours suivants, on eut soin de cautériser la face interne du nez et d'y faire de fréquentes injections d'eau blanche; elle finit par se revêtir d'une couche cutanée de nouvelle formation. La cloison seule, trop étroite, s'était gangrenée depuis le quatrième jour, elle avait été retranchée; Dieffenbach en fit une autre avec une bandelette de téguments empruntée à la lèvre supérieure.

RESTAURATION DE LA SOUS-CLOISON.

La sous-cloison peut manquer, le nez étant d'ailleurs intact. Les différents procédés proposés pour cette restauration sont des variétés de la méthode indienne, un seul dépend de la méthode italienne ; il est impossible de la restaurer par la méthode française.

1° Dupuytren, dans un cas de bec-de-lièvre double, au lieu d'enlever le lambeau moyen de la lèvre supérieure, le détacha de l'os intermaxiliaire; ce lambeau était adhérent à la pointe du nez ; après la dissection, le nez se releva. Dupuytren fit basculer le lambeau

d'avant en arrière sur son pédicule, qui était ainsi fixé à la pointe du nez, l'éleva horizontalement et le fixa par un fil passé transversalement dans son épaisseur et noué sur le sommet de la tête. La réunion se fit bientôt, et la sous-cloison fut ainsi reformée ; il procéda ensuite à l'opération ordinaire du bec-de-lièvre.

2° Lorsque la sous-cloison manque à la suite de maladies, M. Labat a proposé de refaire cette partie à l'aide d'un lambeau pris à l'éminence du thénar.

3° Un procédé bien préférable, et qui plusieurs fois a réussi, est celui qui consiste à former la sous-cloison aux dépens de la lèvre supérieure. Pour cela, on fait tomber sur la lèvre deux incisions verticales, séparées l'une de l'autre par un intervalle un peu plus grand que la largeur qu'on veut donner à la sous-cloison ; en général, ces deux incisions embrassent exactement la fossette sous-nasale de la lèvre supérieure, on détache le lambeau dans son adhérence avec le maxiliaire supérieur, on enlève, à l'aide du bistouri ou des ciseaux, la portion muqueuse qui tapisse sa face profonde, on tord le pédicule, et on relève le lambeau horizontalement, de manière que la pointe vienne s'adapter au lobule du nez préalablement avivé, que la face cutanée regarde en bas, et la face saignante, en haut vers la cloison ; alors on fixe le tout par quelques points de suture entrecoupée.

Dupuytren et Dieffenbach ont pratiqué avec succès cette opération difficile et délicate ; Dieffenbach a coupé le pédicule du lambeau après sa réunion, Dupuytren l'a abandonné à lui-même. Ce dernier modifia encore sa manière de faire : au lieu de fendre entièrement la lèvre et de détacher le lambeau du maxiliaire, il le tailla à la même place, mais, sans aller jusqu'au bord libre de la lèvre, il le disséqua en ne comprenant que la moitié de son épaisseur, et eut soin de faire remonter l'incision latérale gauche un peu plus que la droite ; le lambeau, disséqué de la sorte, fut retourné en tordant son pédicule de gauche à droite et fixé à la pointe du nez à l'aide de deux aiguilles ; deux autres aiguilles réunirent la plaie faite à la lèvre.

L'opération réussit, mais la torsion du pédicule laissait une saillie désagréable, et la sous-cloison offrait une largeur difforme; enfin le bout du nez, tiraillé par la cicatrice donnait à cet organe une forme aplatie.

M. Gensoul, de Lyon, modifia ce procédé de la manière suivante: la base du lambeau fut cernée par une incision en V, et la perte de substance qui en résulta pour la lèvre fut facilement réunie par une aiguille, puis le chirugien, à l'aide de deux incisions, enleva une bandelette médiane dans toute la longueur de la sous-cloison, et réunit les deux portions latérales à l'aide d'un point de suture entrecoupée; l'opération eut un plein succès.

Pour éviter les inconvénients de la torsion, d'autres chirugiens ont encore modifié ce procédé. Blandin prit le lambeau au milieu de la lèvre, le renversa de bas en haut, de manière à le fixer à la pointe du nez et à laisser en dehors la face profonde, qui, au contact de l'air, passe bientôt de l'état muqueux à l'état tégumentaire. Serre, de Montpellier, trouve préférable de détacher le lambeau par la partie supérieure, d'appliquer cette extrémité sur le bout du nez et de le séparer ensuite de la lèvre, lorsque déjà ses adhérences sont solides, sauf à fermer la fente labiale comme dans le bec-de-lièvre simple.

Dieffenbach a proposé de former la sous-cloison au moyen d'un petit lambeau pris sur le dos du nez. Ce moyen n'est applicable que lorsque l'état de la peau ne permet pas qu'on s'en serve.

Enfin, comme dernier moyen, M. Serre cite, comme possible, le procédé par transplantation employé par M. P. Roux pour réparer une perte très-étendue de la face dans la curieuse observation de la jeune Stéphanie Joly.

Quoique ces divers procédés de restauration de la sous-cloison diffèrent peu entre eux, il est cependant bon de les connaître, afin de pouvoir approprier son choix au cas qui se présenterait. On peut cependant dire à l'avance que ceux qu'on devra préférer sont d'abord celui que Dupuytren employa dans le cas de bec-de-lièvre, quand il est applicable; puis celui de Blandin, qu'on peut presque

toujours employer, et qui est d'une exécution facile; la torsion n'expose pas le lambeau à la gangrène, le pédicule ne fait aucune saillie désagréable, et la pointe du nez ne peut être abaissée aussi facilement par l'élasticité du tissu inodulaire que dans le procédé par la torsion. Il faut évidemment proscrire tout procédé qui propose de prendre le lambeau au front, à la main ou à l'avant-bras.

RESTAURATION DU LOBULE ET DES AILES DU NEZ.

La perte du lobule, celle d'une ou des deux ailes du nez, sont les lésions lesplus communes. Avant Serre (de Montpellier), on n'avait jamais pensé à la méthode française pour leur restauration. Delpech employait la méthode indienne; Dieffenbach prenait son lambeau sur le synciput, pour éviter la cicatrice du front; suivant Serre, il faut employer exclusivement la méthode française.

Restauration du lobule. Pour donner une idée des succès qu'on peut obtenir par cette méthode, le professeur de Montpellier cite l'observation d'une femme qui portait sur le lobule du nez une tumeur cancéreuse. Après avoir enlevé la partie malade à l'aide de deux incisions se réunissant au-dessus du mal à angle aigu sur le dos du nez, les tissus furent disséqués avec soin, à partir des bords de l'incision en V retourné; mais quand on voulut mettre ces deux lèvres en contact, la peau, qui en cet endroit est fort peu élastique, ne put s'y prêter. On fut obligé, pour faire la réunion, de sacrifier une partie de la cloison et des cartilages latéraux du nez, en leur conservant néanmoins leurs proportions respectives. Après la guérison, il n'existait d'autres traces de la maladie qu'une cicatrice verticale et linéaire sur le dos du nez. Quoi qu'en dise Serre, ce procédé n'est pas exempt de tout reproche, car il fut obligé pour achever la réunion, de sacrifier une partie de la cloison et des cartilages; ce qui était praticable chez cette malade ne le serait peut-être pas chez une autre.

RESTAURATION DES AILES DU NEZ.

La *méthode indienne* est celle qui jusqu'ici a été le plus souvent appliqué pour la restauration des ailes du nez. M. Jobert l'employa avec succès dans un cas de lésion de l'aile droite du nez (*Gaz. des hôpit.*, 1847). M. Bouisson, de Montpellier, l'employa aussi dans un cas de cancer de l'aile du nez; son lambeau génien fut fixé par la suture entrecoupée et les serres fines au pourtour conservé de la narine; il obtint un succès complet (*l'Union méd.*, juillet 1850).

Enfin M. Mac-Farlane, de Glascow, dans un cas analogue, tailla son lambeau aux dépens de la joue, le pédicule étant adhérent à la lèvre supérieure; il obtint aussi une guérison sans difformité (*Gaz. méd.*, tome 5).

Pour exécuter la restauration des ailes du nez par la méthode indienne, on avive les bords de la plaie nasale, on taille dans la joue correspondante, au niveau de la fosse canine, un lambeau ovalaire dont la base est en dehors et le sommet en dedans vers l'aile du nez, on fait tourner ce lambeau sur son pédicule. et on l'applique exactement sur les bords avivés de la perte de substance; on l'y fixe à l'aide de points de suture. Pendant la cicatrisation, on introduit un tampon de charpie dans la narine correspondante, afin de soutenir la partie nouvellement reformée et pour lui donner la saillie que forme naturellement l'aile du nez.

Méthode française. Cette méthode a été appliquée à la rhinoplastie de différentes manières. Dans certains cas, les chirurgiens se sont contentés de décoller le contour de la difformité, dans l'étendue d'un demi-pouce ou d'un pouce; on peut alors réunir les deux lèvres de la plaie. Ce procédé, appelé par M. Velpeau *rhinoplastie par simple décollement de tissus*, n'est applicable que quand la perte de substance est très-petite, quand il ne manque qu'une portion de l'aile du nez, ou tout au plus une aile entière de cet organe: quand la perte de substance est trop grande, le décollement à faire est trop considérable et expose à une rétraction difficile à maîtriser. Un nez

réparé de cette manière, et que M. Velpeau a pu observer à la Pitié. s'aplatit tellement, qu'il finit par se mettre de niveau avec le reste du visage ; il faut donc réserver ce procédé pour les déperditions de substances peu étendues.

Un autre procédé de cette méthode consiste à faire sur chaque côté de l'échancrure nasale des incisions qui circonscrivent un triangle tronqué ; la base de celui-ci est tournée en dedans et est formée par le bord postérieur de la perte de substance, le sommet se perd dans la joue et constitue le pédicule ; on dissèque ensuite, de dedans en dehors, chacun de ces lambeaux cutanés ; on les entraîne en dedans sans aucune torsion du pédicule, et on les réunit sur la ligne médiane à l'aide de plusieurs points de suture entrecoupée ; heureux lorsqu'il reste une portion de la cloison pour leur fournir un point d'appui. Ce procédé, décrit pour la première fois par Serre, n'a été exécuté par lui que sur le cadavre, et n'a pas été pratiqué par d'autres chirurgiens ; il paraît surtout convenable dans les cas où la perte de substance intéresse les deux ailes du nez.

Une autre variété de cette même méthode est le procédé qui a été employée, par M. Mutter, sur un jeune homme qui avait perdu l'aile droite du nez (rhinoplastie par décollement composé de M. Velpeau). L'opérateur renferme la perte de substance dans une incision en Λ, une incision horizontale dirigée vers les pommettes, et partant de l'extrémité inférieure de la branche externe du Λ, limita son lambeau en bas. Décollant alors ce lambeau ainsi limité, il put le ramener en dedans et en avant, jusqu'auprès de la ligne médiane, où des points de suture le fixèrent à la branche interne ou antérieure du Λ. Ce chirurgien obtint un succès complet. Si l'on avait trop de difficultés à rapprocher les deux bords de la plaie, M. Velpeau conseille d'employer les incisions latérales de Thévenin ou de détacher complétement le côté externe du lambeau.

J'indiquerai seulement ici, comme dépendance de la méthode française, un procédé de Dieffenbach. Ce chirurgien, au moyen d'une perte de substance faite sur la face latérale du côté sain, tire ce côté en haut, et met ainsi de niveau l'aile saine et celle dont une

partie a été détruite. Ce procédé, il faut en convenir, est au moins fort bizarre, et, en l'exécutant, on court risque de produire deux difformités là où il n'y en avait qu'une; mais, à supposer que les choses allassent pour le mieux, la rétraction en haut de l'aile saine rendra-t-elle à l'autre sa forme normale ?... Le moindre des inconvénients de ce procédé est de n'être presque jamais applicable.

Un des inconvénients les plus ordinaires de la restauration des ailes du nez est la tendance qu'ont les narines à se fermer, malgré l'emploi des corps étrangers pour les maintenir dilatées. Il est à propos d'employer un moyen mis en usage avec succès par Dupuytren; il renversait la peau en dedans, de manière à former une espèce d'ourlet autour de ces ouvertures. Cette simple précaution suffisait pour conserver aux narines les dimensions qui leur étaient données. Serre (de Montpellier) en pratiquant le même procédé, amincit la peau avec le bistouri avant de la fixer en dedans par la suture.

Dans ces derniers temps, M. Michon a doté la science d'un nouveau procédé de restauration de l'aile et du lobule du nez. Il trouvera, nous n'en doutons pas, un grand nombre d'imitateurs : le beau résultat, les chances d'accidents presque nulles, l'absence de cicatrice extérieure, tels sont les avantages qu'il réunit.

Nous extrayons du mémoire publié, par M. Michon, dans la *Revue médico-chirurgicale* d'avril 1851, le passage par lequel il établit ce procédé.

OBSERVATION.

Perte partielle du nez par suite de morsure ; réparation de cet organe, à l'aide de lambeaux empruntés à la membrane pituitaire.

Arnault (Antoine), garçon, âgé de vingt ans, terrassier, d'une constitution athlétique, est entré, le 12 mars 1843, à l'hôpital Cochin, dans mon service, pour y être traité d'une plaie contuse du nez, avec perte de substance. Le jour même de son entrée à l'hôpital, un garçon boucher, avec lequel il s'était pris de querelle, lui mordit le nez et enleva complétement la partie saisie entre les dents.

Le 13 mars, à la visite, après avoir lavé soigneusement les bords de la plaie, il fut facile de constater les désordres suivants :

Le lobule du nez manque complétement; on aperçoit à sa place une partie saillante, mince, aplatie latéralement; c'est l'extrémité antérieure du cartilage de la cloison, dont les adhérences avec le lobule ont été détruites.

De chaque côté de cette lame saillante, existe une large narine, d'inégale étendue à droite et à gauche, circonscrite en dehors par les bords libres des cartilages des ailes du nez, et en dedans par la cloison et la sous-cloison.

Après avoir pris une connaissance exacte de cette dilacération, j'introduisis dans chaque ouverture une canule de gomme élastique, et j'essayai de relever la cloison à l'aide de bandelettes agglutinatives placées obliquement, et prenant leur point d'appui sur la sous-cloison; en même temps j'attirai, du haut en bas, la peau de la face dorsale du nez.

En agissant ainsi, j'espérais obtenir le raccourcissement du nez, me réservant de régulariser plus tard les narines.

Au bout de quelques jours de ce traitement, je m'aperçus que les pertes de substance à droite et à gauche étaient trop considérables pour permettre d'espérer un pareil raccourcissement : j'abandonnai ce mode de pansement.

C'est alors que je résolus de prendre, sur chaque face de la cloison, un lambeau de la membrane fibro-muqueuse, pour remplacer les pertes de substance.

Voici, du reste, comment l'opération fut exécutée :

Le 28 mars, je circonscrivis, sur la face latérale gauche de la cloison, un lambeau triangulaire dont la base était dirigée en bas et en avant, et le sommet en haut et en arrière du côté de l'intérieur des fosses nasales.

L'incision qui limitait inférieurement ce lambeau, longeait la sous-cloison sans l'intéresser; de cette manière, la sous-cloison conservait toute son épaisseur et sa position naturelle.

Je détachai ensuite le lambeau du sommet à la base, et aussitôt que cette dissection fut terminée, je rafraîchis les bords de la solution de continuité de l'aile; puis, à l'aide de la suture entortillée, je réunis la muqueuse à la peau. J'eus soin de placer dans la narine un petit tampon de charpie enduit de cérat.

Les 29 et 30. On ne remarque aucune trace de lividité dans le lambeau; on se contente de laver simplement le nez.

Le 30, les épingles, au nombre de trois, sont enlevées; on laisse les fils : tout paraît réuni, excepté tout à fait à la partie supérieure et externe, où il y a un peu de suppuration.

Le 31, du pus s'étant accumulé entre les fils et la solution de continuité, on enlève ceux-ci. On voit alors que la partie interne du lambeau est réunie, tandis que la partie externe suppure. Du reste, les bords de la plaie n'ont encore aucune tendance à s'écarter. On nettoie la plaie et on maintient les bords au moyen de bandelettes de sparadrap. On renouvelle le tampon de charpie dans la narine.

Le 10 avril. La suppuration va en diminuant de jour en jour; l'épiderme de la muqueuse s'épaissit. Même pansement.

Le 16, la narine s'est un peu rétrécie; il existe un petit pertuis en haut; on le cautérise.

Le 20, la cicatrisation est complète; la muqueuse a considérablement blanchi.

Le 21, j'opère le côté droit de la même manière, et en prenant les mêmes précautions. Je taille un lambeau, beaucoup plus considérable qu'il ne le faudrait en apparence, pour remplacer la perte de substance. Ce lambeau, une fois disséqué, je le ramène jusque sur la partie supérieure et antérieure de la cloison dénudée, en imprimant une torsion légère à sa base qui est adhérente. Je remonte ce lambeau jusqu'au niveau de la peau; je le rabats sur la partie restante de l'aile du nez. (Suture entortillée, deux épingles, tampon dans les narines.)

Le 24, j'enlève les épingles, je laisse les fils.

Le 26, après avoir enlevé les fils, je suis surpris du bon état des parties. En haut, la réunion est complète; en bas, légère suppuration; les bords sont soutenus à l'aide de bandelettes; enfin, le 5 mai, la cicatrisation est complète.

Le 6 mai. La narine gauche étant en grande partie effacée par suite de la rétraction et de l'adhérence de la base du lambeau à la cloison, je dissèque de nouveau ce lambeau d'arrière en avant, et en rasant la cloison, je relève fortement l'aile du nez, à l'aide d'un tampon introduit dans la narine.

Du côté droit, je détruis en même temps un petit tubercule qui faisait saillie sur l'extrémité du nez. Les jours suivants, on panse de manière à dilater, le plus possible, les deux narines.

Ce malade sort le 9 mai dans l'état suivant : Son nez, qui était assez fort et pointu, est recourbé vers sa pointe. Le lobule du nez existe; la sous-cloison est semblable à ce qu'elle était avant l'accident; les narines sont parfaitement dilatées; enfin les deux lambeaux muqueux sont presque aussi épais que le reste de l'aile; seulement, ils conservent un peu de rougeur.

Si l'on fait fermer les yeux au malade, et si l'on titille avec les barbes d'une plume les portions de muqueuse qui remplacent les ailes du nez, il n'y a plus de vestige de cette sensibilité toute particulière et en quelque sorte exagérée qui existe à l'entrée des fosses nasales; on lui recommande d'introduire, pendant quelque temps encore, de petits tampons dans chaque narine.

Le 16 juin, il rentre de nouveau dans le même service pour une entorse du pied gauche. A sept ou huit pas, on ne s'aperçoit pas de la perte de substance que son nez a éprouvée; la muqueuse s'est épaissie et a considérablement blanchi; les narines sont bien dilatées. Quelques poils existent du côté gauche, aucun du côté droit. Deux cicatrices linéaires indiquent le point de réunion de la muqueuse, avec le reste des ailes du nez. Cet homme a été, depuis, pendant

une année, infirmier dans mon service, et je l'ai présenté, il y a déjà longtemps, à la Société de chirurgie.

Si ce n'est pas la première fois que l'idée est venue à un chirurgien de remplacer, à l'orifice des ouvertures naturelles, une perte de substance cutanée par un lambeau pris sur un tissu d'une nature différente, c'est-à-dire sur une muqueuse, du moins, l'occasion d'appliquer ce procédé est rare ; les succès surtout sont peu nombreux et dignes d'être enregistrés avec soin.

Dans une célèbre opération d'autoplastie, que M. Roux pratiqua en sept ans sur une malade, il chercha à remplacer une portion de la joue par un lambeau pris dans la muqueuse de la lèvre et directement relevé. C'est là le fait qui se rapproche le plus de celui que cette observation présente. Mais, outre que cette tentative échoua, je ferai remarquer que le cas particulier que je viens de rapporter donne une importance toute nouvelle au procédé lui-même. En effet, la solution de continuité existait à l'extrémité du nez ; c'est dire qu'il était urgent de la réparer. Or, où prendre la matière de cette réparation ? Sur le front ? Mais il aurait fallu donner des dimensions énormes au lambeau et à son pédicule pour atteindre la perte de substance. Il aurait fallu, au bout d'un certain temps, couper le pédicule lui-même, et l'on sait les inconvénients qui se rattachent à ce procédé.

Aurait-on pris des lambeaux sur les deux joues ? Mais la double perte de substance, la torsion des pédicules, auraient entraîné avec elles une difformité presque aussi choquante que celle dont le nez était atteint. Au lieu de cela, les lambeaux sont pris dans la narine, c'est-à-dire dans un lieu caché ; ils sont ramenés, sans torsion du pédicule, juste au niveau des pertes de substance qu'ils réussissent à combler, et il ne reste d'autre trace de cette opération sur la figure du patient que les deux lignes cicatricielles qui marquent les points d'adhésion du lambeau.

Signalons enfin cet admirable travail de la nature dans ces sortes de greffes animales qui fait qu'un tissu s'approprie, pour ainsi dire, celui qui vient se mettre en rapport direct avec lui.

Voici une muqueuse, en effet, jouissant de qualités particulières, rougeur, délicatesse, finesse d'injection, sensibilité spéciale, qui, mise en rapport avec de la peau greffée à la substance cutanée, s'identifie avec elle, perd tous ses caractères, devient peau elle-même, et cela en quelques mois !

Ce procédé, que je n'ai eu l'occasion d'appliquer qu'une fois, me paraît être celui qui doit mériter la préférence dans tous les cas où il s'agit de réparer, en totalité ou en partie, une des ailes du nez.

Je n'ai rien à ajouter à l'observation de M. Michon, si ce n'est,

qu'ayant assisté, comme aide, à cette opération aussi hardiment conçue que brillamment exécutée, je ne perdis presque jamais de vue Antoine Arnauld ; il devint pour moi l'objet d'un intérêt tout particulier et je pus observer tous les changements survenus dans la muqueuse. Dans les premiers temps, la partie restaurée prenait une teinte violacée, pour peu que la température s'abaissât ; plus tard, cette sensibilité extrême disparut, et lorsque je le vis pour la dernière fois (février 1848), il fallait le regarder attentivement pour reconnaître sur son visage les traces de la main du chirurgien. J'aurais bien vivement désiré placer à la fin de cette thèse un dessin représentant exactement l'organe réparé, mais, j'ai appris qu'Antoine Arnauld a succombé au mois de février dernier, à une affection de poitrine.

Le fait publié par M. Michon est réellement très-curieux ; son idée contient le germe de nombreux et brillants succès pour l'avenir. Il a l'avantage d'être applicable dans presque tous les cas de perte soit du lobule, soit d'une aile seule, ou des deux à la fois. Je ne crois pas cependant que toujours il soit appelé à donner une réussite aussi complète que dans l'exemple ci-dessus rapporté. La forme primitive du nez, celle de la partie détruite, doivent nécessairement modifier le résultat de l'opération ; les nez aquilins, et ceux à la Roxelane, sont évidemment les deux formes les mieux disposées pour l'exécution de ce procédé. On peut établir, en principe général et invariable, que plus le diamètre antéro-postérieur de la sous-cloison sera grand, plus le cas sera favorable à son application. Il résulte de là qu'avant de le mettre en pratique, il pourrait être bon de refaire, aux dépens de la lèvre supérieure, la sous-cloison, si elle manque entièrement, et même l'allonger, si elle est par trop courte. Lorsque cette sous-cloison artificielle serait solidement cicatrisée, on pourrait alors tailler, comme on l'a vu, un lambeau muqueux sur la cloison, et prendre un point d'appui pour son application sur la sous-cloison que l'on a disposée dans ce but ; cette modification pourrait être utile spécialement dans les cas de perte du lobule. Le seul inconvénient du procédé de M. Michon, c'est qu'il n'est pas toujours d'une exécution facile ; en effet, il faut une main habile et exer-

cée, comme celle bien connue du chirurgien de la Pitié, pour disséquer un lambeau sur des tissus, et dans une cavité fort souvent étroite.

J'ai expérimenté ce procédé bon nombre de fois sur le cadavre, et voici ce que m'ont appris mes expériences. La muqueuse est d'une épaisseur très-variable, suivant les individus; elle est en général très-mince chez les vieillards amaigris, et chez eux, je le crois, l'emprunt du lambeau muqueux serait souvent impossible. Dans la jeunesse et l'âge mûr, je l'ai toujours trouvé praticable.

L'élasticité de la muqueuse est très-grande; au moment où l'on vient de disséquer le lambeau, il se rétracte considérablement; il faut donc avoir soin de le prendre le plus grand possible, ainsi que l'a fait M. Michon. L'incision qui le limite en bas doit longer de très-près la sous-cloison. Si j'insiste sur cette règle posée par l'auteur du procédé, c'est qu'elle est d'une importance extrême; lorsqu'on ne l'observe pas rigoureusement, le résultat est beaucoup moins régulier, le bord inférieur du lambeau est difficilement amené au niveau de la sous-cloison, condition indispensable pour qu'il ne se produise pas une petite difformité en avant.

Si la perte de substance était grande et la narine assez étroite pour qu'on fût gêné pour la dissection, on pourrait, à la rigueur, fendre le dos du nez verticalement de bas en haut, sur la ligne médiane jusqu'aux os propres du nez. Une incision intéressant, comme la première, la peau et les cartilages, partant à angle droit de celle-ci, se terminan tau sillon génio-nasal, permettrait de renverser sur la joue le reste de la portion cartilagineuse de l'organe. Par ce moyen, on met à découvert presque toute la muqueuse de la cloison, et on peut à l'aise en disséquer un lambeau considérable; on réunit par quelques points de suture les incisions faites pour faciliter la dissection, après quoi on fixe le lambeau sur la perte de substance. Il serait possible, en agissant ainsi, de restaurer la partie cartilagineuse du nez, absente dans presque toute sa hauteur.

En supposant que le lambeau pris sur la cloison vînt à se gangrener en totalité ou en partie, avant de recourir à l'anaplastie cutanée, il resterait encore une ressource, pourvu toutefois que la portion de

l'aile du nez qui tient à la joue subsistât encore ; il faudrait alors, la renversant en dehors, prendre le lambeau à sa face interne. Il est doublé par sa face profonde de tissu cellulaire assez serré ; il est constamment plus épais que celui qu'on emprunte à la sous-cloison ; enfin il est beaucoup plus facile à disséquer que celui-ci. Ces considérations ne laisseraient aucune hésitation sur la préférence à lui accorder, s'il ne contenait toujours dans son épaisseur une parcelle de cartilage de l'aile du nez. Que deviendrait cette partie cartilagineuse placée entre deux lames de tissus assez minces?... continuerait-elle à vivre? Je n'ose l'affirmer ; mais je suis porté à le croire ; c'est aussi l'avis de plusieurs anatomistes distingués. Il tombe sous le bon sens que quand la lésion est double , on ne peut opérer que d'un côté le même jour.

En résumé, le procédé de M. Michon expose moins que les autres aux érysipèles, aux accidents cérébraux ; le seul qui puisse arriver est la gangrène du lambeau ; mais ce malheur n'aurait pas des conséquences fort graves, car il serait toujours temps d'emprunter un lambeau à la face ou au front. Il donne un résultat aussi parfait que possible, et nous pensons que c'est à lui que l'on doit recourir lorsque le lobule ou une des ailes du nez ont été détruits.

Nous ne pouvons terminer ce qui a rapport à la rhinoplastie sans dire quelques mots d'un genre insolite d'anaplastie qui a été souvent appliqué au nez; nous voulons parler de l'anaplastie par restitution d'un organe complétement divisé.

Le recollement des parties tout à fait séparées est aujourd'hui mis hors de doute. Garengeot n'est plus regardé comme imposteur pour avoir raconté l'histoire d'un soldat dont le nez, coupé par les dents de son adversaire, fut ramassé dans la boue près d'une heure après, nétoyé et recollé par le barbier Gallien. Le fait de Garangeot n'est pas unique dans la science; plusieurs observations analogues sont citées dans les auteurs anciens. L'Allemagne offre assez souvent des occasions d'user de ce mode d'anaplastie : les duels à la rapière y sont en grand honneur parmi les jeunes gens, et il n'est pas rare de voir la partie la plus saillante du visage tomber sur le terrain. M. Hoffaker, nommé, par

le sénat, chirurgien des duels à Heidelberg, a publié, à lui seul, seize faits de ce genre. M. le Dr Burnier m'a assuré avoir vu à Berlin deux nez dont l'extrémité avait été complétement séparée, et avait été réappliquée avec succès. Heureusement pour nous, nous ne sommes pas, en France, comme en Allemagne, dans la nécessité de pratiquer le recollement du nez, et quoique nous n'ayons pas vu de ces guérisons extraordinaires, nous sommes cependant obligé d'y ajouter foi. Pourquoi l'extrémité du nez ne se réunirait-elle pas aussi bien que celles des doigts, par exemple? Or les observations de réunion des extrémités de ces organes ne sont pas rares; M. Piedagnel (*Revue médicale*, 1830), M. Beau (*Archives gén. de méd.*, 2e série, t. 4, p. 472), en citent deux cas. Tout le monde connaît le fait qui s'est passé entre Dupuytren et M. Després, aujourd'hui chirurgien de Bicêtre. M. Després, alors interne à l'Hôtel-Dieu, avait essayé de réunir les deux bouts d'un doigt coupé; Dupuytren, qui alors ne croyait pas à la réunion immédiate, fit enlever le pansement établi par son interne, et voulut séparer les surfaces en contact; au moment où il pratiqua des tractions, on vit que l'agglutination était réellement commencée.

M. Velpeau (*Méd. op.*) raconte l'histoire de M. Gorse, membre de l'Académie de médecine, qui s'enleva, d'un coup de rasoir, la pulpe de l'indicateur gauche. Le morceau tomba à terre; le blessé s'empressa de le ramasser, de le nettoyer, de le réappliquer, et de le maintenir en place au moyen d'un mouchoir. « Arrivé dans mon cabinet au bout d'une demi-heure, dit M. Velpeau, M. Gorse laissa de nouveau tomber le morceau de son doigt en se développant la main. Ayant ramassé ce fragment de tissu, je le lavai dans l'eau simple, le replaçai exactement sur la plaie, qui saignait encore, et l'y fixai à l'aide de petites compresses, puis d'un bandage roulé méthodiquement appliqué. L'appareil fut imbibé d'eau-de-vie camphrée trois ou quatre fois par jour; un mois après, M. Gorse montrait son doigt nouvellement cicatrisé à tous ses collègues, en pleine Académie. » J'ai eu moi-même occasion de voir deux faits du même genre; le premier a baucoup d'analogie avec celui de M. Velpeau:

OBSERVATION.

Une jeune fille de vingt ans, avec un couteau fraîchement repassé, s'enleva, sur le côté externe de l'index gauche, un lambeau de 3 centimètres de long et d'un centimètre de large. L'instrument avait commencé sa trace un peu au-dessous de l'articulation de la première avec la seconde phalange, et l'avait continué jusqu'à 2 centimètres au-dessus du côté de la main, en rasant l'articulation d'abord, puis la face latérale de la première phalange; le morceau tomba à terre : la jeune personne le ramassa courageusement, et quelques instants après, quand l'écoulement du sang, qui fut assez abondant, eut un peu diminué, elle le réappliqua elle-même sur la plaie, en l'arrosant d'un liquide un peu excitant; de petites compresses imbibées du même liquide, une petite bande, enveloppant tout le doigt, complétèrent le pansement. Dix jours après l'accident, l'adhérence était complète; déjà plusieurs années se sont écoulées, et il est encore facile de constater l'existence du tissu inodulaire. Cette partie du doigt resta longtemps sensible au froid qui y déterminait des douleurs assez vives.

Le second fait que j'ai à citer est un cas de division de la troisième phalange d'un doigt. Je l'ai observé à Cochin, avec mon collègue et ami le Dr Notta, en janvier 1848, époque à laquelle nous étions tous deux internes à cet hopital.

OBSERVATION.

Le blessé était un jeune homme; il nous arriva dans la journée, au moment où un instrument tranchant venait de lui couper la dernière phalange de l'index droit, tout près de l'articulation; l'os et tous les tissus environnants avaient été nettement coupés, il ne restait pour toute adhérence, entre le doigt et son extrémité, qu'une petite languette de peau située sur la face palmaire, et qui avait à peine 2 à 3 lignes de largeur. M. Notta fit le pansement de la manière suivante : il étendit le doigt sur une attelle étroite à son niveau, mais assez grande pour qu'elle pût immobiliser toute la main. C'était le meilleur moyen d'assurer l'immobilité parfaite entre les deux parties séparées. Ceci fait, on pratiqua avec grand soin la coaptation des parties, puis on les fixa avec des bandelettes au moyen du mode de pansement dit *par occlusion*. Ce jeune homme, qui ne voulut

pas rester à l'hôpital, venait nous voir tous les jours. Comme il ne se manifestait aucun accident, nous ne levâmes le premier appareil qu'au bout de huit jours; nous ne fûmes pas peu surpris quand nous trouvâmes les deux surfaces presque entièrement réunies; il y avait cependant quelques petits points en suppuration vers les côtés. Dès lors, le malade ne vint nous voir que tous les trois jours; après quelques pansements, il ne revint plus; à peu de temps de là, je le revis, il était parfaitement guéri.

L'autorité des noms que j'ai cités, les faits assez nombreux rapportés par d'autres, établissent clairement que des parties entièrement séparées peuvent se réunir; il n'est donc pas permis d'en douter aujourd'hui. Il est certain que des tentatives, qui d'abord ont pu paraître ridicules, ont fini par éviter au blessé ou une difformité quelquefois repoussante, ou la perte d'une partie très-utile.

M. Chelius, qui souvent a observé des faits de cette espèce, prétend que pour réussir, loin de se hâter, il faut attendre, pour pratiquer la réunion, que l'hémorrhagie soit suspendue; qu'il ne faut pas s'en laisser imposer par le mauvais état de la partie séparée; que même avec des apparences de gangrène, il n'en résulte ordinairement que l'exfoliation des lames épidermiques, et que l'important est de maintenir les surfaces traumatiques dans un contact parfait. Le choix entre la bandelette et la suture dépend de l'appréciation du chirurgien. « Lorsque au bout de cinq à six jours, dit M. Velpeau, on voit les tissus noirâtres, flasques, comme mortifiés, il faut se garder encore de renoncer à tout espoir, quand même il y aurait un soulèvement de l'épiderme par un liquide roussâtre ; pourvu que le lambeau ait contracté des adhérences, on aurait tort de ne pas continuer l'emploi des moyens unissants. La plupart des faits rapportés avec détails prouvent qu'après l'exfoliation de quelques couches extérieures, le reste du lambeau n'en demeure pas moins greffé sur la plaie primitive.

Outre ce genre d'anaplastie qu'on appelle *anaplastie par restitution,* il en existe un autre qu'on appelle *anaplastie par transplantation.*

On rapporte que dans l'Inde, la méthode que nous avons décrite sous le nom de *méthode indienne* n'est pas la seule employée ; il en existe une autre au moyen de laquelle on refait le nez avec un lambeau que l'on détache entièrement de la fesse du mutilé ou d'un autre sujet, après l'avoir frappé à coups de pantoufle jusqu'à ce qu'il soit bien tuméfié.

Dutrochet a communiqué à l'Académie des sciences le récit d'une opération de ce genre ; il le tenait de son frère, alors général des troupes du prince maratte Sandiah. Un sous-officier de canonnier avait eu le nez coupé par ordre d'un officier supérieur qui l'avait pris en aversion ; quand la campagne fut finie, ce sous-officier alla trouver un Indien qui lui enleva un lambeau sur la fesse après l'avoir frappé longtemps à coups de pantoufle, et l'appliqua sur le nez mutilé. Le canonnier fut complétement guéri, et le frère de M. Dutrochet assure l'avoir eu longtemps à son service.

Que penser d'un fait aussi extraordinaire ? Je crois qu'il est sage d'attendre plus amples vérifications pour y croire. Que dire des cas où des maîtres faisaient couper le nez à un de leurs exclaves pour remplacer celui qu'ils avaient perdu ?

DE LA CHEILOPLASTIE.

L'art de réparer les difformités et les pertes de substances des lèvres est cette branche de l'anaplastie qui a reçu le nom de cheiloplastie (χειλος, lèvre, πλασσειν, faire).

On ne sait à quelle époque on a commencé dans l'Inde à réparer les lèvres. Celse est le premier de tous les auteurs qui en ait parlé d'une manière très-explicite, comme nous l'avons vu dans le passage de cet auteur que nous avons cité à propos de la rhinoplastie. Antoine Branca et Tagliacozzi restauraient les lèvres mutilées par la méthode italienne. En 1561, un auteur provençal, Franco, dans son *Traité des hernies*, chapitre 120, où il traite de la cure des lèvres

fendues, dit, page 640 : « Mais si les lèures estoyent distantes par trop l'une de l'autre, comme l'ay veu plusieurs fois, tellement qu'on ne les peut r'assembler par aucun moyen, il faudroit copper les dites lèures au dedans en long, et à travers pour les resioindre, en contregardant tant que sera possible les muscles, à cause du mouuement. Toutefois, s'il est nécessaire, on peut les copper plustost que de laisser une telle œuure. Car de deux maux fault eslire le moindre. Il faut ss garder de copper la peau au dehors, pour ce que par icelle elles pourront estre alongées comme l'ay fait plusieurs fois. Puis après auuoir appliqué les éguilles, il fault mettre des cuissins pour les tenir unies ensemble. »

En rapprochant le texte de Franco de celui de Celse, on voit que ces deux auteurs ont réparé les lèvres sans emprunter ailleurs un lambeau et par le simple glissement des tissus ; c'est là l'idée qui leur est commune, c'est l'idée fondamentale de leur méthode. Quant aux détails, ces deux procédés présentent quelques différences assez importantes; Celse ne décollait pas les parties, ce que Franco recommande de faire. Celse prescrit des incisions en croissant sur la peau ; Franco dit qu'il faut prendre garde de la toucher et paraît conseiller de faire des incisions courbes sur la muqueuse et les muscles mêmes si cela est nécessaire pour faciliter le rapprochement.

Méthode indienne. Suivant Carpue, M. Synn a pratiqué la cheiloplastie en 1817, mais sans succès. En 1823, Delpech exécuta, l'un des premiers en France, cette opération. Après lui M. Lallemand, après plusieurs insuccès, réussit chez une jeune fille dont l'observation est rapportée dans les *Arch. de méd.* Avant M. Lallemand, on réparait la lèvre inférieure avec un lambeau taillé aux dépens de la partie antérieure du cou; il fit son lambeau aux dépens de la partie postéro-latérale, le bord antérieur du pédicule étant formé par le bord postérieur de la plaie, de telle sorte que le pédicule fut tordu suivant l'axe de son épaisseur, et non suivant celui de sa longueur. En 1827, Textor restaura une lèvre inférieure par le même procédé. La

perte de substance était sur la ligne médiane ; il tailla un lambeau de même forme, laissa le pédicule en haut, le fit tourner sur son axe, et, le relevant en haut, l'appliqua sur la perte de substance où il demeura fixé pour toujours. Berg, pour remplacer une portion de la lèvre supérieure, prit la peau voisine du nez et tordit le pédicule du lambeau.

Le 31 août 1829, Dupuytren pratiqua la cheiloplastie sur un enfant de onze ans, chez lequel une affection gangréneuse de la bouche avait détruit la lèvre inférieure, ainsi qu'une portion du maxillaire. Le lambeau avait été disséqué avec soin au devant du muscle sterno-mastoïdien, en ayant soin d'éviter la veine jugulaire, et appliqué, après avoir tordu le pédicule, sur la perte de substance à laquelle il a été fixé par des points de suture; la plaie du cou fut réunie par la suture; la lèvre se déchira, et le lambeau en fut séparé. Plus tard, on tenta encore de réunir les bords des deux surfaces, mais une violente hémorrhagie empêcha le succès; on dut y revenir une troisième fois. En 1835, M. Voisin, de Limoges, fit avec succès une opération de ce genre à la lèvre inférieure. Dans tous ces cas, la méthode indienne a été employée sans aucune modification : le procédé de Delpech contient seul quelque chose de particulier, et qu'il est utile de noter. Il avait affaire à un homme de cinquante-quatre ans, dont toute la lèvre inférieure avait été envahie par un cancer; il se proposa de réparer la perte de substance au moyen d'un lambeau taillé aux dépens de la partie antérieure du cou. Le pédicule de ce lambeau, large de 18 lignes, était située à 8 lignes au-dessous de la base de l'os maxillaire; le lambeau s'étendait en bas jusqu'à l'extrémité supérieure du sternum ; il était un peu plus large vers son milieu que vers ses deux extrémités, surtout l'inférieure, qui se terminait en pointe mousse. Lorsqu'il fut disséqué de bas en haut, on replia d'avant en arrière son tiers inférieur sur son tiers moyen; de la sorte, on appliqua les deux surfaces saignantes l'une contre l'autre, et on les fixa par deux points de suture mis sur les bords. La longueur du lambeau se trouva, par cette

manœuvre, réduite d'un tiers; ce lambeau, examiné alors, présentait deux moitiés, l'une inférieure, dont chaque face était formée par la peau; l'autre supérieure, saignante à sa face profonde, cutanée à sa face antérieure. Saisi par le chirurgien, il fut relevé de bas en haut, de telle sorte que le bord inférieur devint le bord supérieur: il fut ensuite tordu sur l'axe de sa longueur, et par ce mouvement de torsion, sa surface celluleuse se trouva en contact avec une portion de l'os maxillaire, qui avait été mis dans les conditions propres à la réunion immédiate. Ce lambeau fut ainsi fixé au pourtour de la perte de substance, et la lèvre inférieure fut remplacée par le dos du pli fait à la partie réparatrice.

Delpech voulait, en formant ainsi la face buccale de son lambeau avec la peau, que celle-ci se transformât en muqueuse. Il espérait, de plus, éviter les adhérences entre cette même face et les gencives; mais malheureusement, cette opération, si bien conçue, ne réussit pas. La gangrène commença le septième jour, et finit par ne laisser qu'une portion de peau simple, qui unissait les deux côtés de la brèche labiale, et qui ne tarda pas, en se crispant sur sa face profonde, à découvrir les dents jusqu'à leur collet. Quant à la plaie du cou, la réunion immédiate s'y opéra en grande partie, et la cicatrice fut très-peu apparente.

Delpech pratiqua encore une fois la même opération en 1829, et n'eut pas plus de succès. Son procédé fait partie de ce qu'on a appelé *anaplastie par inversion ou par doublement du lambeau.*

Textor conseille, lorsqu'on veut réparer la lèvre ou la joue avec la peau du cou, de ne jamais mettre de bandelettes agglutinatives par dessus les sutures; c'est à cette cause qu'il attribue les insuccès de Delpech et de M. Lallemand. Sans nier l'influence que peut avoir la compression dans ce cas, je pense que les revers des deux chirurgiens de Montpellier tiennent à d'autres causes.

La peau de la paroi antérieure du cou ne reçoit que des rameaux vasculaires de petit calibre et d'un court trajet qui viennent des artères de la région, et vont à la peau, presque perpendicu-

lairement à sa direction ; en disséquant le lambeau de bas en haut. o ncoupe évidemment tous ces vaisseaux, et il en résulte qu'un lambeau de cette longueur n'a pour se nourrir que quelques faibles branches échappées de la faciale ou de la linguale. Que l'on joigne à cela le doublement du lambeau, l'existence d'un pédicule très-large auquel on fait subir une torsion complète, et l'on aura la vraie raison de la gêne de la circulation, et par suite de la gangrène. Si M. Voisin, de Limoges, a réussi, cela tient à ce que son lambeau, beaucoup plus court, ne venait qu'au niveau du cartilage thyroïde. Le demi-succès qu'a obtenu M. Lallemand tient à ce que la position du pédicule lui permit de ne pas tordre son lambeau sur l'axe de sa longueur. On conçoit également que si, sur la ligne médiane, le lambeau était beaucoup moins long que ceux dont nous avons parlé, la circulation puisse s'y entretenir.

M. Sédillot, dans un cas de cancer de la lèvre inférieure, opéra de la manière suivante : deux incisions verticales, partant d'un peu au-delà et au-dessus des commissures, et réunies par une incision transversale, passant au-dessus de la houppe du menton. Le mal ainsi circonscrit fut enlevé, et la muqueuse, qui était intacte, conservée.

Opération. Une première incision, commencée à la hauteur du rebord labial et à un large travers de doigt de la perte de substance, descendit verticalement à gauche sur une portion de la joue, puis sur l'os maxillaire, et fut prolongée de 2 centimètres dans la région sus-hyoïdienne. Une seconde incision, commencée plus bas et plus en dedans, à l'angle même de la première plaie, résultant de l'ablation de l'ulcère, fut aussi pratiquée verticalement et réunie à la première par une section transversale. Le lambeau cutané ainsi formé fut immédiatement détaché de bas en haut des parties subjacentes.

La même manœuvre fut ensuite répétée du côté droit. M. Sédillot obtint de cette manière deux lambeaux latéraux qu'il souleva et renversa en dedans l'un vers l'autre; il s'assura qu'il était facile de les

affronter sur la ligne médiane. Ayant constaté que la perte de substance était très-régulièrement comblée par ce procédé, il réunit en premier lieu avec des épingles les deux bords des plaies verticales produites par la formation des lambeaux, qui furent réunis entre eux avec le menton et la muqueuse conservée, par la suture entortillée. (*Gaz. méd.*, 1er janvier 1848.)

Méthode italienne. Je m'abstiendrai d'en parler. Je ne sache pas qu'elle ait réussi en d'autres mains que celles des Branca et de Tagliacozzi; c'est des trois méthodes la plus infidèle. Il faudrait des circonstances bien extraordinaires pour forcer le chirurgien à la tenter; cependant, s'il y était contraint par les circonstances, il ne faudrait négliger aucune des précautions que nous avons indiquées en exposant la méthode de Tagliacozzi, et assurer surtout l'immobilité parfaite du bras. Graefe mit une fois cette méthode en usage, en 1819, pour restaurer la lèvre supérieure d'un homme de vingt et un ans; il suivit en tout point les préceptes des auteurs italiens. Le succès parut complet au début; mais, après la séparation du lambeau d'avec le bras, la gangrène survint dans toute l'étendue de la partie rapportée.

Méthode française. La cheiloplastie par la méthode française est de beaucoup supérieure; elle a depuis quelques années reçu de nombreux perfectionnements. Par cette méthode, il n'est presque pas de pertes de substance des lèvres qu'on ne puisse combler, pas de difformités de la bouche qu'on ne puisse rectifier. C'est une opération, dit M. Velpeau, qui ne peut être soumise à des règles de détail, et qu'il faut modifier presque aussi souvent qu'on la pratique. Le temps approche cependant, nous le croyons, où les observations seront assez nombreuses et la valeur relative des divers procédés suffisamment connue, pour qu'on puisse facilement déterminer le procédé convenable à tel ou tel cas de cheiloplastie.

Combler parfaitement la perte de substance quelque grande qu'elle soit, former une lèvre autant que possible composée des mêmes élé-

ments que l'ancienne et jouissant de certains mouvements, arriver à cette formation sans trop exposer l'opéré aux accidents de la suppuration, et en évitant surtout les chances de mortification du lambeau, et les effets de la rétractilité du tissu inodulaire, telles sont les conditions que doit réunir un procédé parfait de cheiloplastie.

M. Rolland, de Toulouse, Blandin, MM. Velpeau et Serre (de Montpellier), M. le professeur Roux, et M. Roux (de Saint-Maximin), sont les opérateurs qui ont le plus contribué au succès de cette méthode.

RESTAURATION DE LA LÈVRE INFÉRIEURE.

Les affections cancéreuses sont beaucoup plus communes à la lèvre inférieure qu'à la supérieure, aussi la plupart des procédés de cheiloplastie ont été inventés pour réparer cette lèvre; c'est par eux que nous allons commencer notre description.

Procédé ancien. Le procédé le plus anciennement connu n'est autre chose que l'incision en V, appliquée soit à l'ablation du cancer, soit au rafraîchissement de la perte de substance. On dissèque ensuite les deux portions de la plaie, on les sépare de l'os et des gencives assez loin pour qu'elles puissent se rejoindre sur la ligne médiane. et on les réunit par la suture. Ce procédé a l'inconvénient, quand la perte de substance est considérable, de rétrécir et même de déformer beaucoup la bouche; il n'est applicable que quand l'échancrure laissée par le bistouri n'est pas trop large. Dieffenbach a jugé convenable, quand le rapprochement était diffficile, de faire à la peau, entre la pommette et la commissure, des incisions perpendiculaires à la direction dans laquelle on entraîne les parties; c'est cette modification du même procédé qu'on a coutume d'appeler procédé de Guillemeau et Thévenin, et que Celse avait conseillé avant ces auteurs.

Il est une autre modification bien plus importante du procédé en

V et qu'on attribue à M. Bonnet, de Lyon, mais qui appartient à Serre (de Montpellier), qui l'avait pratiquée en septembre 1831. Il s'agissait d'un cancer occupant toute la lèvre inférieure. Serre, pour enlever les tissus dégénérés, fit deux longues incisions en V ; chacune d'elles se dirigeait d'une des commissures vers la ligne médiane, sur laquelle elles vinrent se rencontrer au niveau du cartilage thyroïde. Immédiatement après, il pratiqua dans l'épaisseur de chaque joue deux nouvelles incisions qui, partant aussi des commissures et se dirigeant en arrière en suivant une direction horizontale, venaient se terminer à quelques lignes au devant des masséters; ces incisions décrivaient une légère courbe dont la convexité regardait en haut. En détachant ensuite de la face externe du maxillaire inférieur toutes les parties molles comprises entre les lignes horizontales et les lignes obliques, il en résulta deux lambeaux latéraux, qui furent rapprochés immédiatement en procédant de bas en haut. Enfin la muqueuse fut unie au bord cutané de la nouvelle lèvre, qui se trouva alors constituée par une partie des incisions horizontales.

La guérison fut très-rapide, et la réunion de la muqueuse et de la peau s'opéra avec une régularité remarquable; il ne resta pour toute difformité qu'une cicatrice linéaire de chaque côté des commissures et une verticale sur la ligne médiane. Cette modification est très-avantageuse, car elle convient même quand le cancer occupe toute la lèvre, elle assure un bord muqueux à la nouvelle lèvre. Les incisions horizontales doivent être dirigées de manière à ne point intéresser le canal de Sténon; leur courbure n'a pas seulement pour but de l'éviter, elle ménage en outre un peu plus de saillie à la lèvre et lui conserve la forme qui lui est naturelle.

Le professeur de Montpellier pratiqua la même opération dans un autre cas ; cette fois le cancer était moins étendu, il était situé seulement sur le côté gauche de la lèvre. Le triangle d'ablation fut prolongé comme la première fois jusque sur le cou, mais le chirurgien ne fit la dissection du lambeau que du côté gauche; du reste, il réunit comme dans le cas précédent et eut un pareil succès.

Un autre procédé très-avantageux a été mis en usage heureusement par M. Bonnet, de Lyon ; la perte de substance est rendue quadrilatère ; on prolonge les commissures par deux incisions horizontales, on en fait au-dessous deux autres, parallèles aux premières, qui longent la base de la mâchoire ; on pourra ainsi détacher par la dissection deux lambeaux latéraux quadrilatères qu'on réunira l'un à l'autre sur la ligne moyenne, et sur les côtés aux autres bords des incisions. M. Bonnet pense qu'il est inutile de recoudre la muqueuse, que les progrès de la cicatrisation réuniront à la peau ; ce temps de l'opération n'est pas, il est vrai, d'une nécessité indispensable, mais la cicatrisation sera cependant plus rapide et plus régulière en faisant la suture que M. Bonnet néglige.

Ce procédé, comme celui de Serre, a l'avantage de donner une lèvre dont la face profonde est recouverte d'une muqueuse, qui contient des fibres musculaires dans son épaisseur, et qui, par conséquent, conserve des mouvements bien plus étendus que les lèvres artificielles refaites avec la peau. Ces deux motifs sont suffisants pour donner à ces deux procédés une grande supériorité sur les autres.

Procédé de Chopart. C'est un de ceux qu'on pratique le plus souvent, surtout quand la lésion occupe une grande surface de la lèvre inférieure. Le chirurgien commence par faire, de chaque côté du mal, une incision verticale, qui descend du bord libre de la lèvre et se prolonge plus ou moins loin, au-dessous de la mâchoire. Ces deux incisions parallèles sont réunies par une troisième, qui leur est perpendiculaire, et que l'on place dans les tissus sains au-dessous de la partie malade ; ce qui est altéré se trouve ainsi compris entre ces trois incisions, et est enlevé avec soin. On dissèque ensuite le lambeau tracé par les deux lignes, on le détache de l'os en procédant de haut en bas et en évitant de racler de trop près le périoste ; on peut ainsi descendre jusqu'au cartilage thyroïde ; on fait baisser la tête du malade, et par de douces tractions on amène le bord supérieur du

lambeau jusqu'au niveau du reste de la lèvre ; trois ou quatre points de suture entortillée, placés de chaque côté, servent ensuite à le fixer aux parties latérales de la face ; on place d'abord les épingles supérieures. On fixe ensuite la tête du malade légèrement fléchie en avant, afin de prévenir tout tiraillement, toute déchirure.

Cambrelin, de Namur, pratiqua ce procédé en 1830 ; mais, au lieu de faire son lambeau à côtés parallèles, il fit les incisions un peu obliques de dehors en dedans, de sorte que le lambeau eût la forme d'un triangle dont le sommet tronqué était le pédicule ; il avait préalablement incisé les commissures. Un mois fut nécessaire pour l'organisation d'une espèce de membrane muqueuse sur la surface buccale.

Serre a posé en principe que dans toute opération de cheiloplastie, il faut toujours faire en sorte de conserver la muqueuse. Aussi dans un cas analogue à celui de Chopart, il fit les mêmes incisions ; mais comme la muqueuse n'était pas désorganisée, au lieu de l'enlever avec la partie malade correspondante, il l'en sépara en la disséquant avec soin, et après la coaptation de son lambeau, il la réappliqua sur sa face profonde et l'unit par la suture au bord cutané de la nouvelle lèvre.

On obtient par ce procédé une conformation plus régulière, plus en rapport avec l'état primitif des parties que par l'incision pure et simple. Cet auteur prétend qu'on peut le plus souvent agir de la sorte, parce que, le plus souvent, le cancer laisse la muqueuse intacte. N'est-il pas à craindre qu'en se laissant séduire par cette idée et par l'espérance d'un résultat immédiat plus joli, on ne compromette quelquefois le succès de l'opération, en laissant dans le lambeau muqueux un noyau imperceptible de cancer ?

Procédé de M. Viguerie. Si la lèvre n'est pas malade, et que le mal soit limité au menton, on laisse intact son bord libre au-dessus des incisions qui cernent le mal, on enlève celui-ci. On agit comme Cho-

part pour le reste, et on vient réunir le bord supérieur du lambeau au bord inférieur de la bride qu'on a laissée en haut.

Procédé de M. Roux (de Saint-Maximin). Il commence par enlever le cancer au moyen d'une incision semi-lunaire à concavité supérieure ; si le mal s'étend au delà des commissures, il prolonge celles-ci sur les côtés au moyen d'incisions transversales qui passent au-dessus du cancer, et c'est aux extrémités de ces incisions qu'il fait aboutir alors l'incision semi-lunaire indiquée, et qui doit dans tous les cas embrasser toutes les parties altérées. L'ablation étant achevée, le chirurgien saisit le bord de son incision semi-lunaire, et commence à disséquer son lambeau de haut en bas ; cette dissection doit être pratiquée en faisant agir le bistouri transversalement, mais plus profondément sur la ligne médiane que sur les côtés, où la lame doit passer entre les muscles et la peau ; ce décollement a pu être poussé sur les côtés jusque sur les masséters, et en bas jusque sur l'os hyoïde. On obtient ainsi un lambeau de téguments en forme de tablier avec un seul bord libre, on fait pencher la tête du malade, et l'on attire en haut ce bord libre du lambeau jusqu'au niveau des commissures labiales. Si l'on a été obligé de les prolonger par des incisions, on applique sur celles-ci quelques points de suture ; le reste doit former le bord de la lèvre nouvelle ; des bandelettes agglutinatives et un bandage approprié maintiennent le tout en place jusqu'à parfaite réunion. Ce chirurgien recommande de donner une longueur considérable à la lèvre. Le bord libre de la peau, qui doit, dit-il, remplacer l'organe manquant, se rétrécit considérablement en se cicatrisant ; aussi je recommande d'en prendre un tiers en plus, afin qu'en se crispant il ait encore toutes les dimensions nécessaires pour égaler la lèvre supérieure qui doit servir de point de comparaison. C'est un précepte que ne doit pas oublier celui qui veut user de ce procédé, autrement il s'exposerait à voir la lèvre se rétrécir et mettre les dents à découvert. Le mémoire de M. Roux contient trois observations, dans lesquelles il a employé son procédé

avec succès ; une quatrième y est rapportée, mais elle a trait à un cancer de la lèvre enlevé par une simple incision en V.

M. le professeur Velpeau a opéré plusieurs fois avec succès, par le procédé de M. Roux de Saint-Maximin ; il ne convient pas, d'après lui, chez les jeunes sujets bien constitués, à chairs fermes. La lèvre artificielle n'a que des mouvements très-limités ; elle est un peu difforme, mais elle est préférable à une lèvre d'argent. La modification du procédé en V apportée par Serre (de Montpellier) et par M. Bonnet, de Lyon, lui doit être préférée.

Morgan et Lisfranc, en 1829, apportèrent la même modification au procédé de M. Roux, de Saint-Maximin. Après avoir enlevé comme lui les parties malades, ils firent sur la ligne médiane une incision verticale qui descendit jusqu'à l'os hyoïde, et disséquèrent chaque lambeau de la ligne médiane vers les côtés, puis, maintenant la tête fléchie, ils les attirèrent en haut et les unirent par la suture ; de la sorte, la dissection est beaucoup plus facile que dans le cas précédent, le résultat est à peu de chose près le même, sauf la cicatrice verticale de plus.

Procédé de M. le professeur Roux. Quand une perte de substance considérable existe depuis longtemps au niveau des os maxillaires, ces os se dévient et se portent en avant, les dents sont saillantes, les gencives saignent et sont gonflées. Dans plusieurs cas de ce genre, on fut obligé de faire la résection des os avant de songer à la restauration des parties molles. Plusieurs chirurgiens ont pratiqué cette opération, qui fut faite pour la première fois par M. Roux en 1828.

Il s'agissait d'une jeune fille à qui il ne restait qu'une très-petite partie de la lèvre inférieure, et qui avait aussi perdu, dès l'enfance, plus de la moitié de la lèvre supérieure. Les maxillaires étaient tellement déviés, qu'ils faisaient une saillie considérable à travers la perte de substance. Après avoir transformé en triangle la moitié inférieure de la plaie par l'incision des bords, et en avoir détaché les deux côéts dans l'étendue de plusieurs pouces, M. Roux eut

recours à deux traits de scie, enleva une portion du maxillaire inférieur d'un pouce de long, puis il rapprocha les deux portions d'os et réunit les deux lambeaux par la suture; il parvint ainsi à reconstituer la lèvre inférieure. Le succès fut complet, la malade ne perdait plus sa salive; M. Roux se proposait de reséquer le maxillaire supérieur pour reconstituer l'autre lèvre, mais la malade n'y voulut point consentir.

M. Gensoul, de Lyon, dans un cas de génoplastie, fut obligé d'enlever, avec la gouge et le maillet, une partie gênante du maxillaire inférieur, ainsi que les dents qui pouvaient nuire à la réunion du lambeau. Ce sont, du reste, des moyens extrêmes, qu'on ne doit employer que lorsqu'on ne peut faire autrement. Depuis que l'art des décollements et des incisions bien combinées a fait des progrès, la nécessité en est devenue beaucoup plus rare.

Procédé de Dieffenbach. Ce chirurgien a mis en usage, pour la restauration de la lèvre inférieure, plusieurs procédés que nous ne décrirons pas ici, parce qu'ils nous semblent moins convenables que ceux dont nous avons parlé précédemment.

Tels sont les principaux moyens mis en usage jusqu'à nos jours pour la cheiloplastie de la lèvre inférieure. Le procédé en V de Serre, celui de M. Bonnet, de Lyon, paraissent devoir donner de très-beaux résultats quand la lésion n'intéresse pas la commissure; mais, quand la lèvre inférieure est envahie en totalité ou en partie avec une ou même avec les deux commissures, le procépé de Chopart, avec la modification dont on trouve un exemple dans l'ouvrage de Serre, page 113, ou combiné avec le procédé en étoile dont nous parlerons bientôt, me paraît préférable au procédé de M. Roux, de Saint-Maximin.

RESTAURATION DE LA COMMISSURE.

Lorsque la commissure labiale est seule envahie par le cancer,

lorsqu'elle est le siége de quelque difformité qui détruit l'harmonie du visage, le meilleur procédé, et quelquefois même le seul à employer, est celui dont le professeur Serre (de Montpellier) a fait usage plusieurs fois avec un succès bien remarquable. D'une exécution facile, ce procédé n'exige pas de décollements considérables, et l'auteur, que nous venons de citer, assure que la cicatrisation est toujours rapide et régulière, qualité précieuse surtout pour une opération à pratiquer sur la commissure.

Pour donner une idée exacte de ce procédé, je ne crois pouvoir mieux faire que de donner le résumé des observations que l'on trouve dans l'ouvrage de M. Serre.

I. Cancer de la commissure droite des lèvres, ciconscription de l'ulcère par quatre incisions en demi-étoile CB, CD, DE, EF (fig. 2). Réunion immédiate, guérison en huit jours; on réunit FE, DE par trois points de suture, puis DC et CB par deux autres points. Le résultat obtenu est représenté dans la figure 3.

II. Cicatrices difformes et adhérentes par suite d'une brûlure profonde de la face, difformité de la commissure gauche des lèvres, réunion des plaies par première intention.

Les incisions CD, DE, EI, IH, HG, GF, en se réunissant forment trois angles bien distincts, qui furent disposés de manière que, en sacrifiant les parties molles comprises entre les angles représentés par les lettres CDE, EIH, l'angle interne FGH devait naturellement venir se loger dans l'espace compris entre les deux lignes CD, DE, et la ligne FG se confondre avec CD ; de là, ascension du point F en C, et par suite, restitution des formes normales, ascension de la commissure gauche, de la lèvre, et rectification de cette partie de la bouche. La figure annexée au n° 4 rendra l'explication plus claire ; les incisions étant disposées de manière que l'angle KLM est venu se placer dans l'angle rentrant NOP, tandis que la ligne MQ s'est unie à la ligne PQ. Par suite de ce déplacement, le point K, qui correspond au point F de la fig. 4, s'est trouvé placé à la hauteur du point N, et la ligne

KL correspondant à la ligne FG de la fig. 4, s'est confondue avec la ligne NO. La figure 5 représente la malade après l'opération.

A la suite de cette opération, la malade ne perdit plus de salive, les dents furent recouvertes; elle parle assez distinctement, et l'ouverture buccale offrait une régularité presque parfaite. Mais les cicatrices du cou, trop nombreuses et trop profondes pour qu'on puisse les enlever, ne permettaient pas de relever la tête.

Ce procédé pour la restauration de la commissure a l'avantage sur tous les autres ; il ne faut pas songer à lui comparer la méthode indienne, employée une fois par Ammon, et à plus forte raison la méthode italienne. C'est par un procédé analogue à celui de Serre, que j'ai vu, en 1849, étant interne à la Pitié, M. Michon opérer un malade d'une tumeur épithéliale de la commissure. Le succès fut des plus complets, et ne s'est pas démenti depuis ce temps.

RESTAURATION DE LA LÈVRE SUPÉRIEURE.

Les procédés de restauration pour cette lèvre sont beaucoup moins nombreux que pour l'inférieure. Ledran, ayant à enlever une lèvre supérieure cancéreuse, ne trouva d'autres moyens de masquer la difformité qu'en faisant remonter la lèvre inférieure jusqu'au-dessous de la base du nez. Il faut, pour concevoir cette espèce d'oubli dans lequel était tombée la lèvre supérieure, se rappeler que, favorisée par la nature, elle est beaucoup moins que l'inférieure affectée de cancer; de la rareté du mal, est venue celle des procédés.

Depuis dix ou quinze ans cependant, un certain nombre d'observations de cancer de cette lèvre ont été recueillies, et plusieurs procédés employés pour la restaurer; celui dont nous allons parler d'abord est le plus souvent mis en usage et celui qui donne les plus beaux résultats. Ce procédé paraît avoir été pratiqué pour la première fois en 1834, par A. Bérard (*Journ. des conn. méd.-chir.*, janvier 1835). Voici en quoi il consiste : Le cancer est cerné par des

incisions, dont la réunion forme une perte de substance quadrilatère; deux incisions parallèles et comprenant toute l'épaisseur de la joue sont menées en dehors aussi loin qu'on le juge convenable; l'incision inférieure part de la commissure, l'incision supérieure est la continuation du bord supérieur de la perte de substance. On agit de la même manière sur l'autre côté, et on a limité ainsi deux lambeaux quadrilatères, qu'on dissèque et qu'on réunit sur la ligne médiane; chacun de leurs bords paralèlles, est uni à la partie de la joue correspondante par un nombre suffisant de points de suture. L'un de ces deux bords, l'inférieur, forme le bord libre de la lèvre supérieure et le dernier point de suture, placé sur lui pour l'unir à la joue, doit être posé à l'endroit où l'on veut fixer la commissure labiale.

Ce procédé a plusieurs avantages importants: le premier, c'est qu'on peut rabattre la muqueuse buccale sur le bord de la lèvre; le second, c'est que les lambeaux contiennent des fibres musculaires qui donnent de la mobilité au nouvel organe; le troisième, c'est que même avec un seul de ces lambeaux, s'il a été taillé assez grand, on peut reconstituer toute ou presque toute la lèvre supérieure, lorsqu'elle a été détruite complétement, et que le mal, ayant envahi l'une des joues, ne permet pas de prendre sur elle un lambeau anasplastique. MM. Payan, d'Aix, et M. Meyer, de Bruges, en 1838 et 1839, l'ont employé avec succès dans de telles circonstances. C'est donc à ce procédé qu'on aura recours, toutes les fois que la lèvre inférieure n'est pas atteinte; on peut même encore l'employer quand il en est autrement, comme l'a fait M. Payan, qui, après avoir réparé la lèvre supérieure, se servit de deux incisions horizontales inférieures, et compléta le procédé indiqué de M. Bonnet pour la lèvre inférieure.

En 1838, M. Meyer, de Bruges, fit une chéiloplastie de la façon suivante, à la suite de l'ablation d'un vaste ulcère cancéreux de la lèvre inférieure et du tiers externe gauche de la lèvre supérieure, ainsi que de la commissure du même côté. Après avoir convenable-

ment placé le malade, il traça avec de l'encre quatre lignes qui devaient guider le bistouri. La première de ces lignes s'étendait obliquement du tiers externe gauche de la lèvre supérieure vers la pommette du même côté ; la deuxième prenait naissance à l'extrémité supérieure de la première et descendait obliquement au côté externe de la mâchoire, embrassant ainsi la désorganisation de la lèvre supérieure et de l'angle correspondant. La troisième ligne commençait où finissait la seconde et descendait obliquement jusque sur la partie antérieure du cou ; enfin la quatrième ligne s'étendait de la commissure droite jusqu'à la base de la mâchoire, et venait aboutir à quelque distance de la ligne précédente. Ces quatre lignes tracées, la tête fixée contre la poitrine d'un aide, toute la partie malade fut cernée, disséquée et soigneusement enlevée : la muqueuse des bords alvéolaires est excisée, l'arcade dentaire et toute la face antérieure de la mâchoire sont mises à nu ; l'os était sain. Les deux incisions supérieures, celle dont l'intersection est à la pommette, furent rapprochées au moyen de trois points de suture, le lambeau inférieur fut relevé et ajusté, trois autres points de suture le fixèrent aux parties environnantes ; le bord tégumentaire qui forme la lèvre inférieure fut, de temps en temps, touché avec le nitrate d'argent. Le succès fut complet.

Ce procédé est, comme on le voit, la combinaison du procédé en étoile de M. Serre et du procédé de Chopart. Il ne convient que lorsque la lésion de la lèvre supérieure n'est pas très-étendue, et que l'inférieure est envahie par la maladie. Je regrette vivement de ne pouvoir rapporter ici en détail une observation que m'a communiquée mon ami et collègue le Dr Notta : le sujet en est un garçon de seize ans, dont la lèvre supérieure et la sous-cloison avaient été endommagées par un lupus. Dans cette opération que j'ai vu pratiquer, l'an dernier, à l'hôpital Saint-Louis, par M. Nélaton, le chirurgien fit une application fort adroite du procédé de Blasius, c'est-à-dire qu'il tailla deux lambeaux obliques dans l'épaisseur de

la lèvre supérieure ; il les abaissa horizontalement, réunit leurs extrémités sur la ligne médiane, et obtint un très-joli succès.

STOMATOPLASTIE

(στομα, bouche, πλασσειν).

On appelle ainsi l'ensemble des opérations par lesquelles on rend à la bouche ses dimensions, sa forme et sa position normales, quand elle les a perdues, par lesquelles encore on fait la bouche de toutes pièces quand elle n'existe pas.

Le rétrécissement de la bouche peut tenir simplement à des brides qui unissent les lèvres avec la mâchoire; dans ce cas, il faut couper les brides et introduire des éponges entre les gencives et la joue, afin que les adhérences ne se reproduisent pas. Mais, quand la lésion existe dans une plus grande surface, ce moyen est insuffisant ; alors, après avoir fait le décollement, il faut prendre un lambeau de muqueuse dans le voisinage ; on le rabat sur la surface saignante, et on l'unit à elle par des points de suture.

L'ouverture buccale peut être fortement rétrécie par diverses causes; au lieu d'une bouche, il peut exister un trou rond ou irrégulier, placé sur la ligne médiane ou sur un des côtés. Ses diamètres peuvent être assez petits pour ne laisser passer qu'avec peine l'extrémité du doigt ou même un tuyau de plume. Les bords peuvent être tellement endurcis, que le mouvement des mâchoires est gêné; l'introduction des aliments, de même que la mastication, est sinon impossible, du moins difficile. Le professeur Rust cite plusieurs exemples de sujets qui, ne pouvant plus prendre de nourriture, moururent de faim.

L'atrésie de la bouche peut être le résultat d'un vice de conformation, d'une perte de substance, d'une cicatrice produite sur les lèvres par les ulcères syphilitiques, les maladies qui attaquent de préférence la peau des environs de la bouche, les brûlures, la pustule maligne, etc. etc.

On a employé pendant longtemps un grand nombre de moyens pour combattre cette affection ; la dilatation mécanique, l'incision des commissures, les lames de plomb mises entre les bords de la plaie, les petits crochets produisant des tractions continuelles sur les angles de l'incision, le fil de plomb placé et serré comme on le pratique dans la fistule à l'anus, sont venus tour à tour prouver leur insuffisance pour rendre à la bouche, d'une manière permanente, ses diamètres normaux.

Ces divers moyens ont fait place à d'autres, dont l'usage est presque toujours couronné de succès. Dans un de ces procédés, on a fixé la muqueuse buccale sur les bords et surtout dans l'angle des lèvres excisées ou simplement incisées ; dans un autre, quand la muqueuse manque, ou quand, couverte de cicatrices ou indurée, elle ne peut se prêter à l'usage que nous venons d'indiquer, il faut la remplacer par la peau.

On attribue généralement à Dieffenbach l'honneur de l'invention de ce procédé; il est cependant certain que Werneck l'avait employé longtemps avant lui, en 1817, et avait obtenu un plein succès. Cette observation, que l'on peut lire dans la thèse de M. Rigaud, prouve que le procédé employé par Deffenbach en 1827 est le même que celui de Werneck ; Dieffenbach a eu cependant le mérite de le régulariser.

Procédé de Werneck ou de Dieffenbach. Si l'ouverture de la bouche n'est pas assez grande pour que le chirurgien puisse y introduire son doigt, il l'agrandit par une petite incision ; puis, à l'aide de ce doigt, il fait bomber la joue; avec l'autre main, il enfonce une pointe de ciseaux entre la muqueuse et la peau, il coupe cette dernière jusqu'à l'endroit où il se propose d'établir la commissure des lèvres nouvelles ; il fait un peu plus bas une seconde incision parallèle, et en tout semblable à la première, en empiétant autant sur la lèvre inférieure qu'il l'a fait sur la supérieure. Réunissant ensuite les deux plaies par une petite section faite en demi-lune à leur extrémité postérieure, il

isole de la muqueuse, par sa face profonde, cette bandelette ainsi taillée, et l'excise, toujours sans toucher à la membrane muqueuse, qu'il décolle encore après coup, à plusieurs lignes du pourtour de la déperdition de substance. Après en avoir fait autant du côté opposé, il écarte doucement les mâchoires du malade, et, par cette manœuvre, distend la muqueuse au fond de la plaie : alors il la fend en deux parties égales, en ayant soin d'arrêter cette section à quelques lignes de la nouvelle commissure. Ceci fait, il rabat cette membrane sur les bords de la plaie, et l'unit avec beaucop de soin, dans toute son étendue, à la peau, au moyen de la suture entortillée, combinée avec la suture entrecoupée. Le chirurgien se sert ici de la muqueuse comme d'une bordure, qu'il unit aux téguments par une sorte d'ourlet, comme le cordonnier qui double un soulier avec sa doublure intérieure. Les deux points où il faut pratiquer ce revêtement avec le plus de soin et d'exactitude sont le point de section de la muqueuse sur les anciennes lèvres et surtout les commissures nouvelles ; c'est dans ce dernier point qu'elle est quelquefois difficile.

M. Velpeau, pour l'exécution de ce procédé, préfère le bistouri aux ciseaux, et donne le conseil fort utile de passer tous les fils avant de couper la muqueuse.

Serre (de Montpellier), pensant qu'il est inutile de faire subir aux parties une perte de substance, par laquelle on sacrifie une portion du muscle orbiculaire, et souvent, avec elle, les extrémités correspondantes des muscles destinés à donner le mouvement aux lèvres, remarquant en outre que l'opération telle que l'a décrite Dieffenbach est longue et difficile, a pensé qu'on pouvait arriver au même résultat par une simple incision suivie du rapprochement des bords de la muqueuse et de la peau. Le chirurgien de Montpellier exécuta plusieurs fois son procédé : la muqueuse fut réunie à la peau par quelques points de suture entrecoupée, qu'on enleva au bout de trois jours, la réunion étant faite. Le succès fut complet, et les malades purent parler, manger, et mouvoir la mâchoire inférieure, ce qu'ils ne pouvaient faire depuis plusieurs années.

M. Jobert conseille de tailler la perte de substance en biseau aux dépens de la peau; par là il dit éviter toutes les difficultés de la dissection de la muqueuse; celle-ci, coupée par le milieu, comme dans les autres procédés, est rabattue sur les lèvres saignantes de la plaie, et y est fixée par de petites épingles qui, traversant d'abord la muqueuse près du bord fait par la section, s'enfoncent dans la peau et viennent ressortir dans la bouche.

Ce procédé nous paraît éviter en partie les inconvénients de celui de Dieffenbach, et il a l'avantage d'intéresser fort peu les muscles du pourtour de la bouche, comme celui de Serre; il met en outre à l'abri de la nécessité, où s'est trouvé M. Delmas, de Montpellier, d'enlever une bande de tissu dans l'épaisseur des lèvres de la plaie.

Quand, après avoir ouvert des commissures artificielles par l'un ou l'autre de ces procédés, on trouve la muqueuse altérée et impropre à former les bords des nouvelles lèvres, il faut suivre l'exemple de Werneck, qui, dans une circonstance semblable, forma à la face interne des joues, au niveau des molaires, deux lambeaux de la muqueuse, qui était saine en ce point, et garnit avec eux les angles des plaies. Cette heureuse idée amena la guérison complète de la jeune malade qu'il opéra.

Si enfin la muqueuse venait à être altérée ou manquait partout, de sorte qu'on n'en pût faire usage, quel que soit le procédé qu'on employât, il faudrait encore imiter Werneck, qui, dans un cas de ce genre, ouvrit deux commissures en taillant de chaque côté un petit lambeau de peau à base dirigée vers les masséters; il le dédoubla en excisant sa lame interne, puis il le replia sur lui-même du côté de la cavité buccale, et maintint ainsi en contact les surfaces saignantes, au moyen d'une suture à points passés. L'angle des lèvres se trouva donc ainsi garni de peau, et la réunion ne put plus s'y faire ni marcher vers la ligne médiane.

Sur un jeune homme de dix-neuf ans, qui n'avait ni bouche ni lèvres, mais ayant la joue gauche percée d'un trou ovale de la grandeur d'un œuf de poule, Dieffenbach obstrua cette énorme ouver-

ture, et ouvrit une bouche à la place naturelle par l'ablation d'un lambeau de grandeur convenable; mais, comme il ne trouva pas de muqueuse à la surface interne de la bouche artificielle, celle-ci ne tarda pas à se rétrécir. Pour obvier à cet inconvénient, il fendit les lèvres de cette ouverture à droite et à gauche, rabattit les bords de la peau en dedans; il les maintint ainsi au moyen d'aiguilles et de deux petits morceaux de cuir, placés l'un en dedans, l'autre en dehors.

GÉNOPLASTIE OU MÉLOPLASTIE.

Ce mot (γενειον, joue, πλασσειν, faire) signifie restauration des joues. La génoplastie pure est une opération qu'on a rarement occasion de pratiquer; on la fait, au contraire, très-souvent, en même temps que la chéiloplastie. Nous avons longuement décrit les procédés qui ont rapport à la réparation des lèvres, et il est facile de voir que beaucoup d'entre eux concourent à réparer les joues en même temps que les lèvres; nous n'avons donc plus à y revenir. Nous nous occupons, dans cet article seulement, des procédés à l'aide desquels on répare les pertes de substance des joues, quelle qu'en soit la cause.

Méthode indienne.

Elle a été appliquée plusieurs fois avec succès à la génoplastie. En 1836, Blandin présenta à l'Académie de médecine un enfant de douze ans, chez lequel un coup de fusil avait presque entièrement emporté le côté gauche de la face; la cavité buccale était largement ouverte. Un lambeau de peau fut pris dans la région temporale, tordu et renversé en bas; la joue fut restaurée, et l'angle de la bouche fut reconstitué. L'artère temporale a été conservée dans le lambeau, contrairement à Dieffenbach, et aucun accident n'est survenu à la suite de cette opération, qui a parfaitement réussi.

Graëfe répara, aux dépens de la peau du front, un côté du nez et la partie contiguë de la joue, détruits par des ulcérations syphilitiques. Blasius, pour réparer une perte de substance de la joue, prit un lambeau au-dessous de la plaie, et obtura celle-ci en l'appliquant par la méthode des déplacements obliques que Diffenbach employa pour la blépharoplastie.

Enfin Blandin opéra, au moyen d'un grand lambeau pris à la partie postérieure de la région temporale, une perte de substance qu'il avait faite à la région parotidienne, pour l'ablation d'une tumeur cancéreuse; le lambeau reprit parfaitement, mais quelque temps après il y eut récidive dans la cicatrice même, et le malade mourut. Cette dernière observation n'a point été publiée, du moins que je sache, j'en dois la communication à mon ami et collègue M. P. Broca. Les auteurs que je viens de citer employèrent la méthode indienne dans toute sa pureté, je n'ai par conséquent rien à dire de leur manuel opératoire, la forme, la grandeur du lambeau, la position du pédicule, varièrent évidemment, suivant la forme, la grandeur et la position de l'espace à combler.

Nous pourrions encore citer, comme application de la méthode indienne à la génoplastie, l'observation de Rosine Martin, par M. Lallemand, et un autre cas analogue, dans lequel Dupuytren eut, comme le chirurgien de Montpellier, un succès imparfait (*Journ. hebdom.*, t. 5, p. 110); mais, chez ces deux malades, il fallait faire en même temps la cheiloplastie et la génoplastie.

Méthode italienne.

Les difficultés inhérentes à la pratique de cette méthode, la rareté de ses succès, ont sans doute empêché les chirurgiens de l'appliquer à la génoplastie. Jusqu'ici il n'en existe pas d'exemple dans la science, si ce n'est une tentative bien légitime faite par M. le professeur Roux, dans un cas dont nous parlerons plus loin.

Méthode française.

La génoplastie selon cette méthode a été instituée par Franco vers 1559 environ ; voici le texte de l'auteur :

« Pour semblable fin, il me semble n'estre impertinent adiouter en ce lieu une cure merveilleuse d'un cas bien rare, afin que si le semblable advenoit à ceux à qui ce livre s'adresse, qu'ils ne craignent y mettre la main pour les secourir en telle nécessité, avec modestie et prudence. Un Jacques Janot, demeurant près de Neuf-Chastel, sur le lac en Suisse, eust une défluxion ou catarrhe qui lui descendit en la iouë, qui exita une inflammation si grande que l'esthiomène et sphacèle de la partie s'en ensuyoit, qui est la mortification de la partie, et tomba la dite iouë, ou la plus grande partie d'icelle, et pareillement des mandibules, dont il perdit plusieurs dents. Il fust pansé longtemps d'un chirurgien, lequel n'y peut rien faire, sinon consolider la playe, qui prit tout à l'entour, et demeura un pertuis rond : par lequel un œuf d'oye eust pu passer : dont les dents et mandibules estoyent dénuées de la chair, sinon qu'elles estoyent couvertes de chair qui environne les dents, autrement l'os se fust altéré. Il falloit qu'il portast une bande de cuir, et autres choses pour empescher qu'en mangeant la viande ne se perdist : combien que pour cela, il ne peust empescher qu'il ne sortist tousiours quelque chose du boire et du manger, qui estoit cause qu'il ne s'osoit trouver en bonne compagnie, pourceque la salive couloit tousiours par là, et estoit en grande peine de manger et boire, aussi pourceque la bande estoit attachée sur la teste assez ferme, elle l'empeschoit d'ouvrir la bouche. Et demeura en cette sorte l'espace de sept ou huit ans ; ayant beaucoup serché, et en plusieurs lieux, pour y remédier il ne trouva aucun qui y voulust mettre la main : ains luy donnoyent à entendre qu'il estoit incurable. Car on n'y pouvoit engendrer chair, ni approcher les lèvres, pourceque le pertuis estoit rond et grand. Il advint que ie pançois là auprès des

hernies, et bouches fendues et pierres : voyant le dessusdit ces cures, et principalement des bouches fendues, il me vint parler et montrer sa maladie. L'ayant bien advisée, luy dit que ie le guariroye moyennant la grace de nostre Seigneur. Lors il dit qu'il l'avoit montrée à plusieurs maistres, et que i'advisasse bien avant qu'y mettre la main. Ce que luy accordoy, ne lui demandant récompense qu'il ne fust guairi.

« Pour venir à la cure, ie fey situer le patient contre un aix à demi droit, auquel luy attachoy les cuisses et non autre chose. Ie conseille toutefois de le bien attacher. I'avoye mis mes cautères en la braise dans un bassin pour m'en servir au besoin. Ie prins un petit rasoir, et coppay le bord, ou cuir tout à l'environ ; après ie fendoys la peau contre l'aureille et vers l'œil et vers la mandibule inférieure tant que ie connus être expédient, en gardant tousiours de copper par trop avant, pour ne faire plus grand dommage à la partie, et de ne copper les muscles de travers. Toutefois, il n'y a pas grand intérêt, à cause que la iouë ne fait pas mouvement par ces muscles. Puis ie coppay au dedans, en long et à travers, pour alonger les labies, me gardant toutefois de venir iusques au dehors. Car ne falloit pas copper le cuir ; et quand il y avoit quelque veine qui fluoit, ie la cautérisoye, alongeant par ce moyen mes pièces ou labies, dont elles furent assemblées. Là où i'appliquoy incontinent sept éguilles enfilées, en la manière qui a esté monstrée, lèvres fendues, desquelles au bout de quatre ou cinq iours en tombèrent trois, dont il fallut remettre d'autres pourceque les labies tiroyent et se recouvroyent encores, là où les dites éguilles estoyent... Bref il fut guary par ce moyen dedans quatorze iours. Aucuns disoient que la iouë tireroit, et qu'il ne pourroit ouvrir la bouche ; mais la chair s'y rengendra d'autant qu'il fut besoin et aporta barbe, hormis sur la cicatrice, laquelle étoit cachée de la dite barbe, si qu'on ne la voyoit que bien peu, et avoyt outre cela recouvré l'aisance de manger aussi à son aise qu'il eust point auparavant. »

Franco eut de nombreux imitateurs, parmi lesquels on compte

MM. les professeurs Roux et Velpeau, M. J.-N. Roux, MM. Serre, Dieffenbach et Gensoul.

Procédé de M. J.-N. Roux. Dans un cas semblable à ce celui de M. Lallemand, M. J.-N. Roux opéra autrement : le cancer avait détruit la joue gauche en empiétant sur les lèvres, l'ulcération avait 2 pouces dans son diamètre vertical, et 1 pouce et demi dans son diamètre transversal. Le chirurgien excisa le carcinome au moyen de deux incisions curvilignes dirigées horizontalement, et dont les concavités se regardaient. Parties des lèvres, elles venaient se réunir au devant du masséter; il obtint ainsi une plaie franche elliptique, un peu plus large que haute. Afin de pouvoir en rapprocher les bords, il disséqua toute la lèvre inférieure jusqu'auprès du masséter et au-dessous du menton. Les côtés de la solution de continuité furent dès lors facilement affrontés. La suture entortillée, les bandelettes agglutinatives, le bandage contentif appliqué comme de coutume, prévinrent tout déplacement consécutif, et la guérison eut lieu en très-peu de temps. (Mémoire cité.) M. Gensoul employa à peu près le même procédé, mais il eut à lutter contre des difficultés plus grandes.

OBSERVATION.

Une femme âgée d'environ cinquante ans avait eu la joue gauche gangrenée à l'âge de neuf ans. Admise à l'hôpital de Lyon, au mois de janvier 1829, elle offrait, au côté gauche de la bouche, une énorme perte de substance qui laissait à découvert une grande partie des deux mâchoires, les deux dents incisives latérales, les dents canines et les trois premières molaires; le tout fortement dévié en dehors. La circonférence de l'ulcère adhérait aux os d'une manière intime et avait produit l'immobilité de la mâchoire inférieure. Après l'avoir séparée des os et avivée, M. Gensoul détacha le reste de la joue, ainsi que l'extrémité correspondante des lèvres, en haut et en bas, des tissus sous-jacents; il poussa la dissection jusque sur le masséter, et en bas jusque sur le cou; il eut recours à la gouge et au maillet pour enlever la partie saillante de la mâchoire ainsi que les dents qui s'y trouvent implantées. Il put ensuite rapprocher les

deux bords de la plaie et en pratiquer la suture. Une petite fistule salivaire à peine visible est tout ce qui reste maintenant à cette femme d'une aussi vaste désorganisation. (*Journal des hôpitaux de Lyon*, t. 1, p. 16.)

Je ferai remarquer que dans ces cas où la perte de substance est adhérente par ses bords aux maxillaires, l'immobilité de la mâchoire inférieure n'est pas rare ; elle est souvent portée au point d'empêcher le malade de manger des aliments solides. Quelquefois cette immobilité est due simplement aux adhérences de la joue avec les os ; d'autres fois elle provient ou d'une contracture permanente des muscles, ou d'une production anormale, ligamenteuse ou osseuse autour du condyle, ou au dedans de l'articulation. Quelle qu'en soit la cause, il faut combattre cet accident avec persévérance : les coins de bois, et surtout les vis disposées à cet effet, finissent par triompher de ces obstacles, et les malades mangent et parlent comme avant leur maladie.

Ce ne sont pas là les seules difficultés qu'un chirurgien anaplaste ait à vaincre. Il arrive quequefois que la difformité est si grande, que la perte des tissus est si considérable, qu'on serait tenté d'abandonner le malade à son malheureux sort, si l'expérience ne nous avait appris que l'art et la patience du chirurgien produisent des merveilles, quand ils sont soutenus par un courage à toute épreuve chez le malade. Le meilleur moyen de prouver la vérité de cette assertion est de donner un aperçu d'un fait, dont le souvenir est impérissable dans les annales de la chirurgie plastique. Cette observation appartient à M. P. Roux : je veux parler de cette anaplastie de la face faite en sept temps par ce professeur, et dont voici un aperçu.

OBSERVATION.

Le sujet de l'observation est une jeune fille (Stéphanie Joly) de vingt-deux ans, entrée à l'hôpital de la Charité le 11 avril 1826. Deux ans auparavant, elle avait été atteinte d'une fièvre typhoïde, pendant laquelle il lui était survenu un

anthrax au niveau de la fosse canine de la joue gauche. Celle-ci devint à cette occasion le siége des désordres suivants : La joue gauche était ouverte par une large brèche, de forme irrégulièrement triangulaire, limitée en dedans par la ligne médiane, en dehors par une ligne verticale abaissée de l'angle externe de l'œil, en bas par la lèvre inférieure, en haut par une ligne transversale, passant à 4 ou 5 lignes au-dessous du bord inférieur de l'orbite ; une grande portion du maxillaire supérieur avait été nécrosée. L'aile du nez, en partie détruite, laissait voir l'intérieur de la narine gauche, et la cloison médiane dans sa moitié intérieure. Si on relève ce qui en reste, on aperçoit plus profondément le côté gauche de la langue, presque jusqu'à sa base, la cavité du sinus maxillaire et la moitié de la voûte palatine. On voyait en outre aux deux extrémités de l'échancrure osseuse une dent incisive et une dent molaire.

M. Roux pensa qu'il ne pourrait pas par une seule opération réparer tant de désordres ; il résolut de le faire à plusieurs reprises.

Dans le premier temps de l'opération, il reconstitua la lèvre supérieure avec un lambeau vertical pris sur la lèvre inférieure. Dans le deuxième temps, il tenta par le décollement des parties l'occlusion de la solution de continuité qui restait en dehors ; il échoua.

Dans le troisième temps, la même opération fut répétée ; même insuccès.

Dans le quatrième, l'opérateur dédoubla la nouvelle lèvre supérieure et prit la muqueuse qui en revêtait la face interne pour obturer l'ouverture en question, dans l'espérance que, si la réunion se faisait, la muqueuse pourrait par suite acquérir toutes les propriétés de la peau. Malheureusement l'adhérence ne se produisit pas.

Nous ferons remarquer en passant que dans ce temps de l'opération, l'oblitération de la plaie fut tentée pour la première fois, au moyen du dédoublement d'un lambeau déjà déplacé par l'anaplastie.

Dans le cinquième temps, M. Roux, cédant aux instances de la malade, fit une nouvelle tentative ; il recourut à la méthode italenne et emprunta un lambeau à la paume de la main ; il éprouva encore cette fois un revers comme précédemment.

Sixième temps. La malade, presque un an après son entrée, avait pris beaucoup d'embonpoint, l'ouverture était un peu rétrécie, les parties environnantes étaient plus molles et plus souples, la bouche offrait presque ses dimensions normales. Toute l'épaisseur de la nouvelle lèvre supérieure fut incisée verticalement, un peu à gauche de la ligne médiane, et portée au bord supérieur de la solution de continuité, préalablement avivée, et y fut maintenue par cinq points de suture entortillée, dont l'un contenait l'extrémité libre de l'aile du nez. Cette

fois, M. Roux eut le bonheur de voir ses efforts couronnés de succès; l'adhérence eut lieu, et la perte de substance fut comblée. Il ne restait plus qu'une échancrure triangulaire formée par l'incision de la lèvre supérieure.

Septième temps. Cette échancrure triangulaire fut fermée par le rapprochement de ses deux bords avivés, tous deux formés par la lèvre supérieure, jouissant de beaucoup de vie et d'extensibilité. L'adhésion fut opérée au bout de trois jours. Il restait un froncement de la peau avec une dépression assez marquée vers le centre de la cicatrice; la bouche était étroite, et la lèvre inférieure trop longue, par rapport à la supérieure, formait une espèce de gouttière. Les tractions produites sur les bords supérieurs de la grande perte de substance, lors de leur union avec la lèvre supérieure, avaient un peu renversé en bas la paupière inférieure. Celle-ci ne tarda pas à reprendre sa direction naturelle; la bouche s'agrandit convenablement. Enfin la malade sortit de l'hôpital très-satisfaite de son état. (Thèse de M. Dubourg.)

Ce procédé est, comme on le voit, une combinaison des trois méthodes.

Des faits de cette nature n'ont pas besoin de commentaires ; l'observation de M. Roux met cependant en évidence plusieurs idées que je ne puis taire : la première, c'est que l'homme de l'art ne doit pas toujours avoir la prétention de terminer en une séance une opération anaplastique, et qu'il ne doit pas se laisser effrayer par des difformités qui paraissent souvent irréparables, qu'il doit examiner sagement, et prévoir quelquefois qu'il obtiendra par plusieurs opérations la réparation de pertes de substances incurables par une seule; la seconde, c'est que chez les sujets jeunes, il peut, dans certains cas, être utile d'attendre, pour opérer un certain état d'embonpoint, ou même de chercher à le développer. s'il tarde trop à venir.

Cette observation prouve encore qu'on peut réparer les pertes de substance, en amenant le lambeau d'une partie éloignée, par une suite de déplacements anaplastiques. C'est ainsi que le lambeau pris à la lèvre inférieure forma d'abord la lèvre supérieure, puis celle-ci servit à la réparation de la joue.

Il n'est donc aucune lésion de la face, aussi étendue qu'elle soit,

qui ne puisse être pour le moins avantageusement modifiée par l'anaplastie, lorsqu'elle est pratiquée par une main habile et s'adresse à un malade courageux. Si, pour le prouver, il fallait encore un exemple, je citerais celui d'une femme qui, étant tombée dans le feu, avait eu le nez brûlé, ainsi qu'une grande partie de la bouche, la paupière inférieure et l'œil du même côté, qui avait été détruit. Blandin refit à cette malheureuse une lèvre par le procédé de M. Roux (de Saint-Maximin), un nez par la méthode indienne, une paupière par la même méthode, enfin lui mit un œil artificiel.

Il me reste à parler de plusieurs malades opérés par la méthode française. En 1840, MM. Vaust fils, de Liége, et autres, obtinrent un succès complet chez une vieille femme qui depuis l'âge de dix ans portait, à la joue, une vaste ouverture avec destruction du maxilaire supérieur, à travers l'ouverture duquel on apercevait la bouche jusqu'à listhme du gosier, en haut, la voûte orbitaire en partie détruite. La disection des bords de la plaie suffit pour que les chirugiens belges pussent les rapprocher et combler ainsi cette énorme perte de substance; l'opération fut faite le 14 janvier 1838.

M. Roux de Brignolles (*Gaz. méd.*, 1838, p. 267), M. Serre (ouvrage cité, p. 322), employèrent dans deux cas analogues la variété de la méthode française que nous avons décrite sous le nom de *procédé de Chopart*. Ces deux chirugiens avaient tous deux une tumeur cancéreuse de la joue à détruire. Ils cernèrent le mal par des incisions qui formaient un quadrilatère, et élevèrent sans aucune torsion, par la méthode française un lambeau pris sur la partie saine de la joue et la partie latérale du cou. M. Roux aida l'ascension du lambeau, en inclinant la tête du malade du côté où on l'avait pris; il obtint un succès complet. M. Serre n'eut pas le même bonheur; il vit la moitié supérieure de son lambeau se gangrener; il attribue cet accident au trop grand nombre de points de suture placés sur un lambeau assez étroit.

M. Chassaignac, dans un mémoire inédit qui fait partie du fasci-

cule de la Société de chirurgie pour le mois de mai 1851, rapporte une observation qui enseigne une nouvelle manière de prendre un lambeau pour la génoplastie. Les limites de ce travail m'empêchent de reproduire l'observation, bien qu'elle soit très-intéressante : voici cependant la description du procédé, extraite du mémoire que son auteur a eu l'extrême obligeance de me communiquer.

Il s'agit de réparer une perte de substance faite à la région parotidienne, pour l'ablation d'une tumeur de mauvaise nature. Voici ce que dit M. Chassaignac : « Au lieu de prendre, partie en avant, partie en arrière, ce qu'il faut pour recouvrir la solution de continuité, j'emprunte la totalité du lambeau à la région sous-maxiliaire, et je taille aux dépens d'une bande tégumentaire de deux à trois travers de doigt de largeur, et qui, prolongée, s'étendrait d'une oreille à l'autre, en passant sous le menton, à la manière d'une cravate ; ce sera même, si le procédé que je vais décrire reste dans la pratique, le nom par lequel on pourrait le désigner ; on l'appellerait *procédé de la cravate.*

Dens le cas dont il s'agit, les deux lignes qui limitaient la pièce reparatrice étaient parallèles, son bord supérieur étant le bord inférieur de la plaie d'ablation ; il n'y eut plus qu'à le faire glisser de bas en haut.

C'est la première fois que la peau du cou a été prise dans cette direction pour l'anaplastie. Le procédé qui se rapproche le plus de celui de M. Chassaignac est celui de MM. Roux (de Brignolles) et Serre ; mais il en diffère en ce que ce dernier prenait le lambeau verticalement sur la partie latérale du cou, tandis que M. Chassaignac, au contraire, taille le sien transversalement sous le menton. La dissection en est facile, la peau jouit d'une mobilité beaucoup plus grande d'un côté à l'autre, que de haut en bas, les mouvements de la tête ne tiraillent point le lambeau ; il en est tout autrement dans le procédé que nous avons comparé à celui du chirurgien de l'hôpital Saint-Antoine ; ce dernier avantage surtout assure à l'ingénieux procédé

de M. Chassaignac des chances de succès qu'on ne trouve pas dans les autres.

Considérations générales sur la cheiloplastie et la génoplastie.

Les deux exemples que j'ai cités, l'un de M. Roux, l'autre de Blandin, prouvent, mieux que tout ce qu'on pourrait dire, la puissance de l'anaplastie. Pour la cheiloplastie et la génoplastie surtout, le chirurgien possède des ressources presque inépuisables; un premier échec ne doit donc jamais le décourager.

En effet, les lèvres et les joues sont formées par des tissus d'une souplesse qu'on ne trouve pas ailleurs; elles sont de plus entourées de vastes régions: le cou, le cuir chevelu, la région temporale, auxquels on peut successivement emprunter un lambeau quand les ressources de la face sont épuisées. Mais c'est autant que possible aux dépens de cette dernière partie qu'il faut pratiquer la restauration des joues et des lèvres, le lambeau facial est le meilleur de tous; il est mobile, riche en vaisseaux, enfin jouissant d'une épaisseur et d'une structure identiques à celle des lèvres.

Il est bon néanmoins de savoir que les tissus qui forment la lèvre inférieure et ceux de la joue situés à son niveau sont plus extensibles que la lèvre supérieure et les parties qui l'avoisinent.

Je n'ai rien à ajouter à ce que j'ai dit au commencement de cette dissertation sur la manière de tailler, de disséquer, de fixer le lambeau. Il faut, dans la cheiloplastie, moins encore que dans une autre opération, oublier le précepte que nous avons posé de donner au lambeau des dimensions plus grandes que celles de l'espace à combler; le chiffre de la différence entre ces deux parties sera, ainsi que nous l'avons déjà dit, grand ou petit, suivant qu'on aura affaire à un enfant ou à un vieillard. Au premier, donnez un grand lambeau, car les tissus sont très-rétractiles; l'os maxillaire et les dents qu'il supporte sont en voie d'évolution. Au second, donnez un lambeau court, principalement en hauteur, puisqu'en ce sens, la lèvre natu-

relle est devenue trop longue, par suite de la chute des dents et que les tissus ont peu de rétractilité.

Quand le conduit de Stenon est ouvert pendant l'opération, le chirurgien doit sur-le-champ, par le procédé qu'il jugera le meilleur, ménager à la salive un écoulement facile à l'intérieur de la bouche. Il faut, règle générale, en toute circonstance, donner à la tête une position telle, que la salive ne baigne pas les parties réunies.

La cheiloplastie et la génoplastie, comme, du reste, toutes les autres opérations de ce genre, ne parviennent pas souvent à donner à la figure restaurée la régularité gracieuse d'un visage que n'a jamais touché la main du chirurgien; mais elles viennent constamment à bout de faire disparaître des difformités horribles à voir, et de prolonger l'existence du malade en empêchant la salive et les aliments de s'échapper continuellement par la plaie, et, par suite, en rétablissant la perfection des digestions. Lorsque les tentatives de l'art ont réussi, l'opéré peut désormais boire, manger, parler facilement; sa langue ne tend plus à s'échapper par l'ouverture toujours béante qui a disparu.

Le lambeau pris au cou, pour la réparation de la lèvre inférieure, donne au nouvel organe un aspect extérieur assez convenable, sa face antérieure est couverte de barbe, et lorsqu'on la rase, l'opéré rapporte assez souvent la sensation du rasoir à la gorge. Sa face postérieure, qui devait rester libre et couverte d'une sorte de muqueuse de nouvelle formation, adhère quelquefois dans une trop grande étendue aux parties sous-jacentes; il résulte de là une imperfection dans sa forme et dans ses fonctions. Elle est à peu près immobile, à moins qu'elle ne contienne quelques fibres du peaucier ou du muscle orbiculaire.

Toutefois, si l'on a pu conserver la muqueuse de l'ancienne lèvre et l'unir au bord supérieur du lambeau, les adhérences dont nous venons de parler ne se produisent pas; ce bord, recouvert par la teinte rosée de la membrane de la bouche, offre un aspect beaucoup plus régulier. C'est parce qu'on a la muqueuse à sa disposition

qu'il faut, quand cela est possible, prendre toujours à la joue la partie réparatrice des lèvres.

Nous avons vu Delpech employer la peau pour remplacer la muqueuse sur le bord libre de la lèvre inférieure; sans en juger l'idée fondamentale, nous savons que ce procédé est bien inférieur à ceux que nous avons décrits après lui.

BLÉPHAROPLASTIE.

Les lésions produites par les corps vulnérants extérieurs peuvent bien entraîner des désordres tels qu'il faille avoir recours à la blépharoplastie; mais les causes qui imposent le plus ordinairement ce besoin sont les brûlures, la variole, l'érysipèle dit gangréneux, la pustule maligne, le cancer, etc.

La blépharoplastie n'est pas une pure affaire de coquetterie; elle a souvent fait cesser des douleurs aiguës, disparaître des ophthalmies interminables sans elle: elle a conservé des yeux qui auraient inévitablement succombé à une fonte purulente.

La méthode italienne n'a jamais été appliquée; nous n'aurons à parler que des deux autres.

Méthode indienne.

Avant Graefe, aucun chirurgien n'avait eu l'idée de remplacer une portion de la paupière en y transportant un morceau de la peau des parties voisines. Il pratiqua cette opération à Bollenstat sur une jeune fille juive, en 1809, au dire de Blasius. Il s'agissait de reconstruire une paupière inférieure détruite par une affection gangréneuse. Graefe s'exprime ainsi: « N'ayant pas de précédent, j'entrepris de réparer la partie manquante aux dépens de la peau voisine de la région malaire, et le plus beau succès couronna mes efforts (Graefe, *Rhinoplastick;* 1818).

Après Graefe, nous devons citer, dans l'histoire de la blépharoplas-

tie, Dzondi, qui la fit pour la paupière inférieure, en 1818, et M. Ammon. Tous deux pratiquèrent la restauration de la paupière inférieure par une méthode mixte; car elle n'est ni la méthode indienne ni la méthode française. Ce procédé fut encore employé en Espagne par Hyzern et D. Argumosa; il a été régularisé plus tard par Dieffenbach. Nous exposerons plus loin les règles posées par le chirurgien de Berlin.

Procédé de Fricke. Ce procédé a été employé deux fois par M. Velpeau, pour la paupière inférieure. Blandin, MM. Gerdy, Jobert, Carron du Villards, l'ont également mis en pratique à Paris. On commence par exciser le tissu des cicatrices qui déforment la paupière, pour établir une plaie régulière. S'il n'y a pas de tissu inodulaire, on incise la peau en travers afin de pouvoir allonger les tissus ou se créer un espace suffisant pour y rapporter un morceau de peau; cela fait, on taille un lambeau dont la forme varie à volonté, qui, contourné sur un de ses bords, est amené et fixé par des points de suture sur la déperdition de substance. Pour la paupière supérieure, Fricke prend le lambeau sur la partie antérieure de la tempe, au-dessus de l'extrémité externe du sourcil. Ce lambeau, qu'il détache de haut en bas, en lui conservant un large pédicule dont le bord externe de la perte de substance constitue le bord interne, est aussitôt ramené par son bord antérieur jusqu'au bord inférieur de la perte de substance, tandis que son bord postérieur en gagne peu à peu le bord supérieur. Pour la paupière inférieure, le chirurgien de Hambourg prend le lambeau sur la face externe de la pommette et le ramène par le même mécanisme sur le vide à remplir.

M. Ammon a modifié ce procédé de manière que la plaie du lambeau et celle de la paupière se continuent à la manière d'un L majuscule, si bien que la branche horizontale de l'L finit par être remplie au moyen du lambeau, tandis que la branche verticale reste vide.

Voici les règles posées par M. Velpeau pour l'exécution de ce pro-

cédé : Il faut, dit-il, 1° que pour la paupière inférieure le lambeau soit taillé vers la région temporale plutôt que sur la pommette, afin que sa racine et la plaie qu'il laisse tendent, par leur rétraction naturelle, à entraîner la paupière plutôt en haut qu'en bas ; 2° que ce lambeau ait deux fois les dimensions qu'il doit conserver plus tard ; 3° qu'il soit fixé par de nombreux points de suture plutôt que par la simple compression ; 4° qu'il ait un pédicule aussi large et aussi épais que la disposition des parties pourra le permettre ; 5° qu'on en rapproche autant que possible le côté supérieur du bord libre de la paupière.

Il faut, en outre, conserver autant que possible le bord ciliaire et la muqueuse dans quelque position qu'ils soient, qu'ils existent en totalité ou seulement en partie.

Ce procédé a l'avantage d'être applicable dans tous les cas. On peut prendre le lambeau au front, à la tempe, à la joue ; on peut le tailler horizontalement, verticalement ou obliquement, quand il en est besoin ; on modifie sa forme comme on l'entend. Le seul principe à observer est celui qui a été posé par Ammon : il faut que la plaie laissée par le lambeau forme une branche de L dont la plaie faite sur la paupière forme l'autre ; en d'autres termes, il faut que les deux plaies forment un angle à peu près droit, quelle que soit d'ailleurs la position des branches de cet angle.

C'est par ce procédé que M. Jobert rétablit, en 1835, un sourcil détruit par une ulcération scrofuleuse, au moyen d'un lambeau pris à la région temporale, et dont l'extrémité externe était formée aux dépens du cuir chevelu ; les cheveux continuèrent à croître, et la malade était obligée de les couper de temps en temps (*Gaz. méd.*, 1840).

M. Jobert a rapporté, dans le même volume de la *Gazette*, un autre cas à peu près semblable. Blandin, A. Bérard, MM. Velpeau, Robert, Horner, l'ont aussi mis en pratique.

M. Jobert a pratiqué deux fois la blépharoplastie par la méthode

indienne simple ; il fit même une fois la section du pédicule. Cette manière de faire est inférieure au procédé de Fricke.

Il y a peu de temps, M. Michon a pratiqué avec succès la blépharoplastie par la méthode indienne dans un cas que voici :

OBSERVATION.

Ectropion très-considérable des deux paupières.

(Fig. 6, avant l'opération ; fig. 7, après l'opération.)

Victorine Bunon, âgée de vingt-six ans, couchée salle Saint-Jean, n° 10 ; entrée le 31 décembre.

C'est une femme d'une bonne constitution ; elle habite une petite ville de la Brie, où son mari exerce la profession de marchand de peaux de mouton. Son mari a eu, selon son expression, il y a quatre ans, le charbon à l'œil ; depuis, il n'a rien eu de semblable.

Leur magasin est séparé de la maison qu'elle habite ; elle y va rarement et ne se souvient pas d'y avoir été quelque temps avant l'époque où elle est tombée malade. Depuis deux mois, elle se sentait mal à l'aise, éprouvait de la céphalalgie, de mauvaises digestions. Un matin du mois de juillet, elle remarqua, en s'éveillant, un gonflement assez marqué de son œil gauche.

Comme elle ne souffrait pas, elle se livra à ses occupations habituelles ; le lendemain, elle éprouva un peu de fièvre, le gonflement œdémateux s'étendit à la figure, au cuir chevelu, et à l'autre œil. Elle avait, dit-elle, la tête énorme. Elle ne pouvait plus remuer les paupières ; mais ni elle ni ceux qui l'entouraient ne purent voir de tache d'aucune espèce, ni sur l'œil, ni sur un point quelconque de la figure.

Ce n'est que le quatrème jour que la paupière inférieure de l'œil gauche commença à devenir brune. Cette teinte s'étendit bientôt à la paupière supérieure, et le lendemain, les deux étaient complétement noires.

Cette teinte resta bornée à l'œil primitivement affecté, la fièvre persistait toujours, l'œdème avait gagné le cou, la partie supérieure de la poitrine ; on appela un médecin, qui fit deux petites incisions sur les paupières et appliqua un caustique.

La cautérisation fut renouvelée le lendemain, la fièvre tomba peu à peu ; l'œdème commença à diminuer, et ne fut entièrement dissipé qu'au bout d'une quinzaine de jours. Les eschares se détachèrent, et le travail de la cicatrisation renversa peu à peu les paupières jusqu'au point où elles sont maintenant.

Les deux paupières sont complétement renversées, de telle sorte que les cils de la paupière inférieure sont couchés sur la joue, et ceux de la paupière supérieure immédiatement au-dessous du sourcil, formant ainsi une sorte de couronne irradiée autour d'un cercle rouge, au milieu duquel se trouve l'œil. Toute la moitié antérieure du globe oculaire serait ainsi complétement à découvert, si, par une sorte de chémosis naturel de la conjonctive, il ne s'était formé un bourrelet au-dessus et un bourrelet au-dessous de la cornée, qui l'encadrent exactement et au milieu desquels elle se meut. La cornée elle-même n'est pas altérée, si ce n'est tout à fait en bas, où elle présente une petite taie blanchâtre. Tout autour de l'orbite, en dehors de la circonférence formée par les cils renversés, est un tissu cicatriciel, dur, très-peu mobile, qui s'étend très-loin du côté de la tempe.

Entre les cils de la paupière inférieure et le chémosis, on voit une surface rouge un peu granuleuse, qui représente à peu près la forme du cartilage tarse, et est formée par la muqueuse palpébrale.

Le point lacrymal est apparent, mais d'un aspect plus pâle que le reste de la muqueuse.

A la paupière supérieure, le bord ciliaire ne se voit que sur la moitié externe environ de la courbe supérieure de l'orbite.

Dans la moitié interne, il manque complétement et est représenté par un léger relief que forme la muqueuse en se confondant avec le tissu cicatriciel. La muqueuse présente à cette paupière trois bourrelets rougeâtres superposés depuis le bord ciliaire jusqu'à la cornée.

Le bourrelet supérieur est formé par la muqueuse qui tapisse le cartilage tarse supérieur maintenant complétement renversé.

L'étage moyen est formé par le repli oculo-palpébral infiltré et soulevé.

L'étage inférieur n'est autre que le chémosis dont j'ai déjà parlé. Dans ces trois étages, la rougeur va diminuant de la circonférence au centre; la muqueuse est presque insensible aux agents extérieurs et extrêmement fougueuse. Près du grand angle de l'œil, on retrouve le point lacrymal supérieur pâle, décoloré et saillant en avant.

La caroncule lacrymale est emprisonnée entre les deux chémosis et peut être découverte en les refoulant. Les larmes coulent continuellement lorsque la malade est debout; elles cessent de couler quant elle est couchée, probablement parce que le point lacrymal supérieur peut alors les absorber.

Cet état constitue par son ensemble une affreuse difformité et est pour la malade l'origine de souffrances nombreuses provenant de l'irritation continuelle de

la muqueuse mise à nu, dont une grande partie est soustraite à la lubréfaction des larmes.

La malade est venue à Paris consulter M. Desmarres, qui me l'a adressée. En présence de semblables désordres, fallait-il tenter une opération? M. Desmares hésitait, il craignait que la lésion ne se fût étendue profondément et n'eût atteint les couches musculaires; il redoutait par suite un lambeau inerte placé devant l'œil et incapable de se prêter aux mouvements volontaires. Il espérait, d'autre part, que le travail de réparation commencé par la nature, qui, à l'aide des chémosis, avait en quelque sorte ébauché de nouvelles paupières, s'achèverait par le changement définitif des portions de muqueuses relevées, en tissu d'apparence cutané.

Contre ces raisons, nous avons fait valoir les suivantes : 1° Si les parties transparentes de l'œil continuent à rester découvertes, elles s'altéreront nécessairement; si les chémosis, continuant leur travail, viennent les reconvrir complétement, la vue era perdue.

2° La cause de la lésion a été un œdème charbonneux. Le propre de cette affection est d'étendre ses ravages en surface et non en profondeur, il est donc probable que, même sous le tissu inodulaire, les muscles ont conservé leur action et pourront encore communiquer des mouvements volontaires au lambeau qui sera transporté à leur niveau.

3° L'état tuméfié boursouflé mais parfaitement intact de la muqueuse donne à penser qu'elle n'est pas très-adhérente par sa face profonde, et qu'elle pourra facilement être détachée des parties contre lesquelles elle s'est appliquée en se renversant, et être ramené dans cette position normale.

4° Enfin cette femme était jeune, sa difformité était affreuse, elle demandait l'opération à tout prix.

Je me décidai à l'opérer; seulement je résolus de faire l'opération en deux temps, et dans le premier, de ne m'attaquer qu'à la paupière supérieure. Le lambeau, en effet, devait être assez large pour couvrir à peu près l'œil dans son état d'abaissement; si la paupière de nouvelle formation devait, contre mon attente, être privée de mouvements, la paupière ainsi abaissée suffirait pour protéger l'œil, et la seconde opération deviendrait inutile. Avant de commencer cette opération, une première difficulté se présentait : le tissu inodulaire, très-étendu à la tempe, nous interdisait en effet de prendre le lambeau dans cette region, et nous dûmes nous résigner à le prendre sur le front.

L'opération fut faite le 8 janvier. M. Desmarres voulut bien nous assister. La malade étant couchée sur une table, la tête un peu soulevée, je pratiquai d'abord

une incision en dehors du bord ciliaire de la paupière supérieure; je détachai ce bord, et la muqueuse ne se trouvant plus fixée en haut, il me fut facile, comme je l'avais prévu, de la replier en bas par une simple dissection et de ramener le bord ciliaire à sa position normale, en laissant derrière lui une surface saignante qui s'étendait de ce bord au niveau de ma première incision. Alors je traçai et je détachai sur le milieu du front un lambeau vertical en forme de feuille de myrthe, de 3 centimètres environ de largeur et de 5 de hauteur, dans le pédicule duquel j'avais eu soin de ménager les vaisseaux. Le pédicule correspondait à la racine du nez; en donnant plus de longueur à l'incision interne et en faisant décrire à ce lambeau un quart de cercle, j'ai pu le rendre horizontal et le coucher facilement sur la plaie saignante qui existait entre le sourcil et le bord ciliaire. Cette surface s'est trouvée exactement recouverte, et le lambeau a été fixé par dix points de suture.

Les bords de la plaie du front ont été ramenés l'un vers l'autre, et ne pouvant être affrontés absolument, ils ont été maintenus, rapprochés, par des bandelettes agglutinatives.

Le pansement a consisté dans l'application de quelques compresses imbibées d'eau froide.

Le lendemain 9 janvier, un peu de gonflement se manifeste au niveau du lambeau; il y a un peu de fièvre. La nuit est assez bonne.

Le 10. L'état de la malade est à peu près le même; le gonflement n'est pas plus considérable que la veille. La fièvre a peut-être un peu baissé.

Le 11. La malade va très-bien sous tous les rapports; trois fils sont incisés sur le bord inférieur et l'extrémité du lambeau. Toujours pansement à l'eau fraîche.

Le 12. Tous les autres fils sont coupés; la réunion est exactement obtenue partout, sauf sur le bord supérieur, où il y a quelques points de suppuration. La plaie du front, large d'un centimètre environ, est couverte de bourgeons charnus et en voie de cicatrisation. Peu à peu la tuméfaction diminue; l'état général n'a jamais cessé d'être très-satisfaisant.

Le 20 janvier. L'adhésion est à peu près complète, la tuméfaction presque nulle. La malade commence à mouvoir un peu le lambeau, elle peut le relever de quelques millimètres; en étudiant ce mouvement avec soin, on s'aperçoit qu'il ne dépend pas seulement d'un mouvement général d'élévation imprimé aux téguments du front. En empêchant ce mouvement on obtient un mouvement à peu près aussi fort, dans lequel le bord ciliaire est évidemment soulevé par le muscle élevateur de la paupière. Quand la paupière est ainsi soulevée, la malade distingue mieux les objets; mais l'épaisseur de la paupière empêche ce mouvement d'être porté très-loin, et le boursouflement de la muqueuse palpébrale qui

n'a pas diminué est ce qui gêne le plus la vue. Le lambeau semble un peu grand; mais cela tient à ce que son épaisseur l'empêche de s'enfoncer sous l'orbite, et un peu aussi à ce que, le pédicule descendant un peu bas, le lambeau se trouve entraîné dans le même sens par la seule pesanteur.

Quelques bandelettes imbibées de collodion, en relevant la partie contiguë au pédicule, corrigent en partie ce défaut.

Le 26. Le lambeau se tient naturellement dans une position meilleure; la plaie du front se cicatrise en se rétrécissant beaucoup. Les bords continuent à être rapprochés.

1er février. Le lambeau est sensiblement relevé, il a pris la forme d'une vraie paupière; il jouit d'une mobilité assez grande; malheureusement, comme il ne s'enfonce pas sous l'orbite, cette mobilité est nécessairement bornée. La muqueuse palpébrale forme toujours sous le lambeau un relief désagréable et qui dépasse la paupière en bas. Le bord ciliaire ne s'étend que dans les deux tiers externes de la paupière de nouvelle création. Une sorte de promontoire existe au point où il cesse en dedans.

L'œil est laissé sans pansement; la plaie du front tend à devenir linéaire. Enfin, le 21 février, la plaie du front est cicatrisée et linéaire.

Le lambeau est maintenant parfaitement adhérent, il n'a que la hauteur d'une paupière ordinaire; son épaisseur est toujours aussi considérable, mais semble un peu diminuée, ce qui permet d'espérer qu'il se dégorgera encore et augmentera d'autant la mobilité qui se trouve ainsi bornée. Le bourrelet muqueux supérieur existe toujours; le bourrelet muqueux de la paupière inférieure ne présente plus d'engorgement. La figure de la malade est beaucoup moins difforme : son œil ressemble à un œil presque fermé et qui peut s'ouvrir un peu ; l'œil est sain dessous, la malade voit avec lui en bas, devant elle et en avant en relevant la tête.

L'œil se trouve ainsi protégé par le lambeau et les cils supérieurs fixés à son bord. Aussi les souffrances de la malade ont cessé complétement; le point lacrymal supérieur a sans doute été ramené au niveau du lac lacrymal, l'épiphora a disparu. La difformité de la paupière inférieure paraît à peine, et les choses pourront rester dans cet état.

Si, par le temps, la paupière supérieure perd de son épaisseur et devient plus mobile, on pourra songer à restaurer la paupière inférieure.

La malade sort dans cet état, se proposant de revenir nous voir dans quelques mois.

J'ai longuement insisté sur cette observation, parce qu'elle me paraît un des cas dans lesquels l'autoplastie rend des services d'autant plus grands qu'elle répare des désordres qui semblaient rendre son application presque impossible.

Je crois m'être suffisamment étendu sur les motifs qui pouvaient contre-indiquer l'opération, et sur ceux qui m'ont décidé à la pratiquer. Je n'y reviendrai pas ici ; je noterai seulement que le résultat a répondu à peu près à mes prévisions. La muqueuse a pu être facilement rabattue, et les muscles ont pu donner une certaine mobilité au lambeau rapporté.

Le résultat définitif n'est certainement pas parfait ; mais si l'on considère que cette femme, atteinte d'une difformité affreuse, éprouvant des douleurs insupportables, se trouve ramenée maintenant à la condition d'une personne ayant l'œil suffisamment protégé, capable encore d'exercer ses fonctions, à l'abri des douleurs qu'il endurait avant, et présentant, en définitive, l'aspect d'un œil à demi clos, on avouera que l'opération n'a pas été stérile, et que l'autoplastie est encore un bienfait quand elle substitue à une difformité pénible une difformité peu apparente, peu gênante, quand elle fait disparaître des douleurs presque insupportables. (*Revue médico-chirurgicale.*)

Procédé de Dieffenbach. Il enlève avec le bistouri les parties malades ou les cicatrices, ou il convertit en ligne droite les bords de la perte de substance par deux incisions en V, dont l'angle est tourné en bas, si on a affaire à la paupière inférieure, et tourné en haut, si on doit agir sur la paupière supérieure. On taille ensuite un lambeau de largeur suffisante aux dépens des téguments de l'un des côtés de la nouvelle plaie, de manière que ce lambeau figure un trapèze dont le bord interne est représenté par le bord externe de la plaie, tandis que son bord supérieur ou inférieur, selon la paupière à restaurer, a été tracé par une ligne qui prolongerait en dehors la commissure palpébrale externe. Pour former ce lambeau, il faut faire une incision horizontale qui se prolonge plus ou moins de la commissure des paupières vers la tempe, puis une incision oblique de haut en bas et de dehors en dedans s'il s'agit de la paupière inférieure, oblique au contraire de bas en haut et de dehors en dedans s'il s'agit de la paupière supérieure. Cette incision doit avoir une longueur à peu près double de l'incision horizontale.

A l'aide de ces deux incisions et de celles qu'on a pratiquées pour enlever les tissus altérés ou cicatriciels, on circonscrit un lambeau trapézoïde qu'on dissèque de bas en haut, sur la tempe ou le front,

pour la paupière supérieure, de haut en bas, sur la pommette ou sur la tempe, pour l'inférieure. On fait glisser facilement en dedans ce lambeau sans le tordre, sans le contourner, de manière à pouvoir en coudre le bord interne sur la lèvre interne de l'excision en V, et fixer le bord supérieur, s'il s'agit de la paupière, inférieure, l'inférieur, s'il s'agit de la paupière supérieure, avec le bord ciliaire quand il existe, et à sa place quand il n'existe plus. Ce lambeau remplace les parties qu'on a cru devoir enlever, et c'est au lieu qu'il occupait lui-même que se trouve la plaie.

On voit que, dans cette manière de faire, le lambeau ne subit pas de torsion comme dans la méthode indienne ; il est entraîné par un simple glissement comme dans la méthode française ; mais il laisse une plaie à combler, ce que ne fait pas celle-ci. Le nom de *méthode mixte* qui lui a été donné est donc pleinement justifié.

M. Velpeau, jugeant ce procédé, dit que son inconvénient principal est de nécessiter un décollement considérable des tissus, d'exiger un lambeau assez long pour qu'on ait à en redouter la mortification, et de ne s'appliquer parfaitement bien, qu'aux déperditions de substance plus longues que larges. On cite cependant plusieurs cas où il réussit, entre autres, le malade sur lequel Dieffenbach, en 1835, exécuta, dans le service de Lisfranc, son procédé pour la première fois. M. Velpeau a vu un autre malade opéré et guéri par le chirurgien de Berlin.

Méthode française.

Celse, dans les cas de renversement des paupières, prescrivait de faire des incisions parallèles au bord libre, de faire développer dans la plaie des bourgeons charnus qui devaient, en se cicatrisant, former là une substance nouvelle, laquelle, écartant les bords de la peau, permettaient ainsi aux paupières de recouvrir l'œil. Ce procédé, qui, en 1825, a été conseillé par Richerand lorsque l'ectropion n'est pas considérable, ne doit être appliqué que dans ces cas

seulement, et s'il ne réussit pas, il sera toujours temps d'en venir à un autre plus efficace.

Le Dran père pratiqua, le premier, en France, la blépharoplastie, en 1750; il employa la méthode française. Ce chirurgien avait affaire à un jeune homme chez qui l'angle interne des paupières avait été détruit, il y avait entre leurs extrémités un écartement de 6 à 7 lignes; plus tard, il y eut ectropion. Le Dran excisa toute la portion de la muqueuse qui occupait le fond de cet espace compris entre les bords de la paupière, aviva ceux-ci, et les unit par la suture.

Procédé de Warthon Jones. Le 22 février 1836, ce chirurgien l'exécuta pour la première fois, dans un cas d'ectropion de la paupière supérieure. Il commence par faire deux incisions qui, partant des extrémités de la paupière malade, vont se joindre, sous un angle plus ou moins allongé, du côté de la pommette, ou du côté du front, selon la paupière qui subit l'opération. On dissèque alors ce triangle, de la pointe vers la base, dans la moitié de sa longueur à peu près, puis on l'entraîne comme pour l'étendre, en tirant sur le bord libre de la paupière elle-même; refermant immédiatement, au moyen de de la suture, la plaie qu'il laisse après lui, on parvient à le refouler du côté de l'œil, en allongeant réellement la paupière de tout ce qui peut lui manquer d'étendue. Comme le lambeau n'est ni tordu ni incliné, on en recolle les bords, par quelques points de suture, aux tissus dont on les a momentanément séparés; de sorte que, si on considère les lignes tracées par les sutures, on voit qu'elles représentent exactement un Y. Pour empêcher la paupière de se recouvrir de nouveau, il faut la fixer, la maintenir fermée, jusqu'à ce que le lambeau soit parfaitement cicatrisé, comme le conseille M. Michon.

Cette opération est simple, rapide, peu douloureuse; elle ne réclame pas les grands décollements de la méthode indienne; elle expose à peine à la mortification des tissus.

Il existe peu d'observations de blépharoplastie faite par ce pro-

cédé. A Bérard l'appliqua une fois, sans succès, en 1835. Il paraît que M. Velpeau fut plus heureux en 1838. M. Michon l'employa dans ces derniers temps à la Pitié : il s'agissait d'un ectropion de la paupière inférieure. L'opération fut faite le 4 septembre 1850 ; la malade sortit guérie le 18 octobre suivant (mémoire cité).

Le procédé de Chopart est encore applicable à la blépharoplastie ; il a donné de beaux résultats entre les mains de Serre, de MM. Baudens, Jobert, dans le cas que voici :

OBSERVATION.

Enchantis cancéreux (*Gazette des hôpitaux*, t. 10, p. 232).

Il y a trois ans, se présenta pour la consultation, chez M. Jobert, une femme actuellement agée de soixante et dix ans. Cette femme était atteinte d'un cancer ulcéré à l'angle interne de l'œil droit ; une première opération avec un agent caustique fut suivie de récidive ; il en fut de même d'une seconde. Après cette seconde récidive, la perte de substance était trop considérable, il n'y avait qu'une large brèche qu'on ne pouvait réparer qu'à l'aide de l'autoplastie. L'ulcération occupait la caroncule lacrymale, la portion voisine des parties molles du nez et les parties molles des deux paupières, à peu près dans le tiers de leur étendue. Pour réparer ces désordres, M. Jobert enleva d'abord les surfaces malades, pour disposer une surface saine avec laquelle il devait mettre en contact un lambeau réparateur. Celui-ci fut emprunté à la joue, en procédant par la méthode française. Deux lignes parallèles et verticales descendant jusqu'au milieu de la joue limitaient les deux bords latéraux du lambeau. Le pédicule était en bas, le bord supérieur fut taillé suivant une direction oblique de haut en bas, et de dehors en dedans, de manière que le lambeau offrant une pointe triangulaire, s'adaptait parfaitement au creux palpébro-nasl qui est au-dessus de l'insertion de l'orbiculaire des paupières. Ainsi taillé, le lambeau fut jeté comme un pont au devant de l'œil et maintenu par des points de suture. Le même lambeau servait ainsi à réparer la perte de substance des deux paupières et de la caroncule lacrymale mais, par cela même, il était l'origine d'un inconvénient très-grand. L'œil restait fermé, et les paupières ne pouvaient plus s'écarter, étant l'une et l'autre fixées invariablement à ce pont cutané que le chirurgien avait jeté au devant du globe oculaire. Pour obvier à cet inconvénient, M. Jobert attendit que le lambeau fût adhérent par ses bords. Ce résultat une fois obtenu, il fit sur le lambeau une incision transversale qui continuait la direction de la commissure des paupières et se prolongeait en dedans, jusqu'au voisinage du nez, pour se

rapprocher autant que possible de la disposition normale; les bords de l'incision devaient s'écarter et compléter ainsi l'ouverture des paupières. M. Jobert voulut encore prévenir un mouvement qui aurait pu survenir : je veux parler de la rétraction de la portion inférieure du lambeau qui aurait pu amener le renversement de la paupière inférieure. Pour prévenir ce résultat fâcheux, M. Jobert fit sur la joue une incision transversale assez profonde. Cette incision fut pratiquée quelques lignes au-dessous du point où s'arrêtaient les incisions verticales qui dessinaient les bords latéraux du lambeau ; elle était aussi assez longue pour dépasser de chaque côté ces mêmes bords. Tout était donc disposé de manière que la nutrition du lambeau n'était nullement entravée, et les effets de sa rétraction complétement annulés et prévenus. Le résultat fut des plus heureux. Dans sa dernière visite (16 mai), M. Jobert nous a montré cette femme opérée depuis un an. Sur le côté droit de la face, on voit deux lignes verticales coupées perpendiculairement à leur extrémité inférieure par une ligne transversale. Sur la paupière supérieure, on voit aussi une ligne verticale de l'extrémité supérieure de laquelle part une autre ligne qui se dirige obliquement en bas et en dedans pour joindre le sommet de la ligne verticale interne. La paupière inférieure est un peu plus écartée que celle du côté opposé ; son bord est lisse, dépourvu de cils. Elle n'a subi aucun renversement, bien qu'on voie la conjonctive palpébrale plus rouge que celle du côté opposé.

Cette observation institue un procédé nouveau de blépharoplastie ; ce n'est, à la vérité, qu'une variété de la méthode française, mais il n'en est pas moins très-utile et susceptible de donner de fort beaux résultats.

Elle nous apprend, en outre, que le chirurgien ne doit pas se laisser décourager, dans des cas semblables, par des récidives antérieures.

Le sujet de cette observation jouit, depuis un an, du bénéfice de l'opération, que l'on n'aurait pas osé tenter, si l'on avait tenu compte des deux récidives antérieures. Rien ne fait soupçonner que le mal reparaîtra.

On trouve dans la *Gazette des hôpitaux*, 1847, la description d'un nouveau procédé de M. Bonnet, de Lyon, pour réparer les paupières. Si, après avoir saisi avec une pince le bord libre d'une paupière renversée, on coupe la cicatrice de la peau par une incision

parallèle au bord libre de la paupière, la traction produite sur ce bord permet de l'élever de plus d'un centimètre, en supposant que l'on agisse sur la paupière inférieure; que l'on réunisse alors par des épingles, et dans une direction verticale, les deux côtés de cette plaie, le bord libre de la paupière présentera un prolongement de forme à peu près conique. Avivez ensuite l'un des côtés de ce prolongement angulaire, ainsi que le bord qui lui fait face, réunissez ces deux parties entre elles au moyen de la suture, et vous aurez tout à la fois l'augmentation de la hauteur de la paupière et le raccourcissement de son bord libre.

Les avantages que M. Bonnet se promet de cette méthode sont les suivants : en cas de succès, elle a pour effet d'augmenter la hauteur des paupières, d'en rétrécir le bord libre ; si la réunion immédiate n'a pas lieu, elle ne fait courir aucune chance d'aggraver la difformité.

Un procédé que je n'ai trouvé nulle part a été employé par M. Nélaton dans un cas d'ectropion. Je rapporte l'observation telle qu'elle m'a été communiquée par un des jeunes praticiens les plus distingués de Paris, mon excellent ami le Dr Vigues.

OBSERVATION.

Ectropion guéri par un nouveau procédé.

Le 28 juillet 1850, est entré, salle Sainte-Foy, n° 13, à l'hôpital Saint-Louis, la nommé Louise-Héloïse-Victoire, âgée de seize ans. Cette jeune fille est lymphatique; elle porte au pied une ulcération et un engorgement de même nature, puis elle est affectée d'un ectropion considérable de l'œil gauche. La maladie a commencé il y a quelques années et est arrivée progressivement à l'état où elle se trouve et que nous allons décrire. A la suite d'un abcès survenu au-dessus de la paupière supérieure, et après lequel il s'est formé une ouverture fistulaire, qui subsiste encore, la paupière s'est renversée en dehors. Le pus avait son origine dans une carie de la voûte orbitaire du frontal. A son entrée à l'hôpital, la malade a présenté l'état suivant : la paupière supérieure du côté gauche est

complétement renversée en dehors et presque immobile; on ne peut voir la pupille de ce côté; on voit seulement la partie inférieure de la cornée transparente, et cela seulement vers le grand angle de l'œil. La conjonctive palpébrale supérieure, qui se trouve totalement renversée et qui, dans la figure, est représentée par le pointillé, est fongueuse; à sa surface existe un grand nombre de granulations considérables; sa couleur est d'un rouge très-vif. Au-dessus, derrière les cils, qui sont recourbés en haut, on voit la peau de la paupière supérieure qui est ridée; sur cette peau, existe encore une petite ouverture fistulaire qui permet l'introduction d'un stylet pour aller constater la lésion de la voûte orbitaire; on voit en outre des traces de cicatrices sur la peau de la paupière supérieure, cicatrices qui empêcheraient la paupière de s'abaisser. La figure n° 8 représente l'œil et la paupière vus de profil; on comprendra mieux de la sorte la position du cartilage tarse de la paupière supérieure. — O représente le globe oculaire, B la paupière supérieure, C les cils de cette paupière, qui sont recourbés en haut et en arrière; D le bord libre de la paupière supérieure; toute la portion pointillée représente la conjonctive palpébrale supérieure, au centre de laquelle on voit le cartillage tarse E, dont la direction est verticale, au lieu d'avoir la position oblique qu'il occupe ordinairement; F représente le sourcil et une portion de la voûte orbitaire; G la paupière inférieure, qui est saine.

Pendant quelque temps, la malade est soumise aux amers, à l'huile de foie de morue, etc.; on touche fréquemment la portion renversée avec du sulfate de cuivre, afin de déprimer les fongosités, mais on obtint peu de succès. Lorsque l'état général a été amélioré, que la fistule qui existait au-dessus de la paupière supérieure fut tarie, on procéda à l'opération.

On pouvait encore assez facilement avec les doigts faire rentrer la conjonctive palpébrale dans sa position normale, mais l'ectropion se reproduisait immédiatement après que les doigts étaient retirés. M. Nélaton avisa au moyen de maintenir réduite la conjonctive; pour cela, il se servit d'une mince plaque d'argent d'une largeur d'environ 2 centimètres, d'une hauteur d'un peu plus d'un centimètre et d'une forme que représente assez bien la figure 10. Cette plaque était concave sur sa face inférieure, de manière à pouvoir s'adapter à la convexité du globe oculaire; elle était percée, à ses bords inférieur et supérieur, de plusieurs trous dans lesquels on fit passer des fils de platine extrêmement tenus. Il pratiqua, le 18 octobre, l'opération de la manière suivante :

La plaque présentait à sa face inférieure, entre les trous, une petite gouttière qui logeait l'anse fermée par chaque fil de platine, afin qu'il ne fît point saillie et n'enflammât pas le globe oculaire.

Après avoir réduit le bourrelet formé par la muqueuse palpébrale, il introduisit la plaque, armée des fils de platine, de manière que sa concavité répondît à la convexité de l'œil. Il avait, au préalable, par une incision des brides qui existaient sur la peau de la paupière supérieure, détruit les adhérences de cette paupière avec l'os, de sorte qu'on pouvait abaisser, cette dernière avec plus de facilité. La plaque étant introduite entre l'œil et la conjonctive, comme nous l'avons indiqué plus haut, les fils du bord supérieur de la plaque sont introduits à travers la paupière supérieure abaissée, à l'aide d'aiguilles dans le chas desquelles on les avait introduits. Les fils du bord inférieur de la plaque sont passés à travers la paupière, derrière la naissance des cils, à 1 millimètre environ derrière eux Puis on fixe tous ces fils sur deux parcelles de bougie en gomme élastique, l'une placée immédiatement au-dessous du bord orbitaire du frontal, et sur laquelle on vient fixer les fils supérieurs, l'autre placée derrière le bord libre de la paupière supérieure, et sur laquelle on fixe les fils inférieurs. Puis la paupière est maintenue abaissée à l'aide d'un fil que l'on fixe d'un côté à la bougie inférieure et de l'autre à une bandelette de collodium appliquée sur la joue. Les soudes sur lesquelles sont fixés les fils sont indiquées (fig. 9) par B et C. A est une bandelette collée sur la joue par du collodium et sur laquelle on a fixé des fils qui sont attachés à la portion de soude sur laquelle sont fixés les fils inférieurs, de manière à empêcher le redressement de la paupière.

L'appareil étant ainsi fixé, on fait sur l'œil des applications réfrigérantes, à l'aide de fragments de glace introduits dans une vessie de baudruche, et qu'on maintient continuellement sur l'œil. Il n'est survenu aucun accident : la douleur et le gonflement qui étaient survenus dans les premiers temps disparaissent ; elle garde la plaque jusqu'au 26 octobre. Le 26 octobre, on l'enlève et on la remplace par un anneau métallique, ayant la forme du segment antérieur de l'œil. Cet anneau était assez grand pour aller jusqu'au cul-de-sac de la conjonctive, au point où la conjonctive palpébrale se réfléchit pour devenir oculaire ; il avait pour but d'obvier à l'adhésion de la paupière supérieure au globe oculaire. Sa présence ne fait pas souffrir la malade ; elle éprouve seulement dans les premiers jours un peu de gêne.

Le gonflement de la paupière disparaît peu à peu, les mouvements reviennent insensiblement. On retire, le 26 novembre, l'anneau métallique. A cette époque, la malade pouvait relever la paupière supérieure jusqu'au milieu de la cornée transparente ; le mouvement d'abaissement s'exécutait avec facilité.

Il n'est survenu aucun accident soit du côté de la paupière, soit du côté du globe oculaire ; les mouvements palpébraux se rétablissent avec lenteur ; cependant la malade quitte l'hôpital dans les premiers mois de l'année 1851 ; à cette

époque, les mouvements de la paupière supérieure étaient presque complétement rétablis, elle présentait seulement un peu plus d'épaisseur que celle du côté opposé. L'ectropion ne s'est pas reproduit.

Je termine ce qui a trait à la blépharoplastie en rapportant une observation que j'ai recueillie l'an dernier, à l'Hôtel-Dieu, dans le service auquel j'étais attaché comme interne; elle démontre clairement que, lorsque la peau de la paupière supérieure a été seule perdue, il ne faut pas faire d'opération anaplastique, pourvu toutefois que la plaie de la paupière n'ait pas commencé à se cicatriser d'une manière vicieuse.

OBSERVATION.

Le nommé Vix (Jean-Michel), vingt-six ans, est entré à l'Hôtel-Dieu le 1er mars 1850, atteint d'une fièvre typhoïde très-grave, et pendant laquelle il eut un érysipèle gangréneux de la face. La peau des deux paupières de l'œil gauche fut décollée dans tout le pourtour; celle de la paupière supérieure tomba en gangrène dans toute son étendue et dans toute sa hauteur. Le bord libre et les cils restèrent intacts. La peau de la paupière inférieure ne se sphacela pas, une large ouverture faite transversalement à la partie la plus déclive du foyer la préserva de cet accident.

Lorsque l'eschare de la paupière supérieure fut complétement séparée, si le malade fermait l'œil, on apercevait une perte de substance assez large, bornée en bas par le bord libre garni de tous ses cils, en haut, par le pourtour de l'orbite sur lequel pendait une espèce de rideau flottant qui le dépassait d'une ligne ou deux, et était formé par le bord suppurant de la peau de la région sourcilière. Cette plaie, qui avait exactement la forme de la paupière, était par conséquent plus large à son milieu qu'à ses extrémités; son étendue transversale était limitée de chaque côté par la commissure. Cette large surface suppurante reposait sur le cartilage tarse, qui était intact, et laissait voir quelques restes irréguliers des fibres du muscle orbiculaire, dont la plus grande partie avait été détruit. Notre malade était sur le point d'être envoyé dans un service de chirurgie pour qu'on restaurât sa paupière par une opération, lorsque me vint la pensée qu'il pouvait être guéri autrement, par ce que Blandin appelait l'autoplastie spontanée. Le point difficile n'était pas d'obtenir la cicatrisation de la peau, mais bien d'obtenir une cicatrice assez longue pour qu'après la rétraction du tissu inodu-

laire le bord libre de la paupière ne fût pas renversé en dehors. Pour atteindre ce but, nous employâmes simplement un pansement fait chaque matin avec le plus grand soin. La paupière supérieure était fortement tirée en bas, de telle sorte que son bord libre dépassât celui de la paupière inférieure, ou le repoussât en bas; elle était fixée dans cette position par une compression douce, mais solidement établie, au moyen de plumasseaux de charpie superposés, et dont le premier était légèrement enduit de cérat. De la sorte, la paupière se trouvait en contact le plus haut possible avec le bord du petit rideau cutané dont nous avons parlé. Bientôt de nombreux bourgeons se développèrent sur ce bord, en même temps que sur toute l'étendue de la plaie; ces deux parties vinrent au contact et se soudèrent ensemble, dans des conditions telles que la peau de la région sourcilière ne pouvait gêner le mouvement d'abaissement de la paupière. La cicatrisation se fit peu à peu à la surface de la perte de substance; on usa avec réserve et discernement du crayon de nitrate d'argent, et seulement pour réprimer les bourgeons charnus exubérants, et la peau de la paupière se trouva entièrement remplacée par un tissu inodulaire fin et régulier. Le malade quitta l'hôpital, le 26 avril, parfaitement guéri.

La paupière supérieure gauche, comme nous l'avions espéré, paraissait plus grande que celle du côté opposé, et l'œil de ce côté s'ouvrait moins que l'autre. Ces faibles inconvénients ne nous inspirèrent aucune inquiétude; nous savions que la rétraction les effacerait.

Désireux de savoir si mes prévisions s'étaient réalisées, et surtout si la rétraction n'avait pas été trop forte, je me mis à la recherche de mon malade, et j'eus la satisfaction de le retrouver le 21 de ce mois de juin. Il faut le regarder de très-près et très-attentivement pour s'apercevoir que l'œil gauche est plus ouvert que le droit; la direction des cils paraît sensiblement la même des deux côtés; la paupière restaurée est aussi mobile que l'autre. Vix ferme son œil à volonté; mais, pendant le sommeil, il reste un peu entr'ouvert, tandis que l'autre est fermé. Ce léger inconvénient est le seul qui reste à cet homme; il ne détermine d'ailleurs aucun accident dans l'organe. La bande de tissu inodulaire qui revêt la paupière a 1 centimètre de haut dans le point où elle a le plus de largeur; le tissu

est fin, souple, sans aucune saillie, et de même couleur que les parties circonvoisines. Plusieurs personnes ont été, comme moi, à même de constater cette heureuse guérison. Je citerai, entre autres, MM. les Drs Vigues et P. Broca, et mon ami M. Pellagot, interne distingué des hôpitaux, dont la main intelligente fut pour beaucoup dans notre succès.

Certes, il faut le dire, aucun procédé opératoire n'eût donné un résultat aussi parfait; de plus, par notre manière de faire, le malade a échappé aux chances d'une opération sanglante, et à la difformité, quelque petite qu'elle soit, résultant de la cicatrice produite par la plaie d'emprunt du lambeau.

Dans les cas analogues à celui que je viens de citer, on faisait disparaître la différence en opérant par la méthode indienne ou par la française.

On lit, dans la thèse de M. Rigaud, l'observation d'une femme qui se trouvait exactement dans les mêmes conditions que notre malade, et à qui Blandin restaura la paupière par la méthode indienne aux dépens de la peau du front.

Le résultat d'une telle opération ne peut être aussi beau que celui que nous avons obtenu. En supposant même qu'après l'emploi du moyen que nous indiquons la rétraction fût un peu trop forte, ne serait-il pas plus facile, plus sûr et moins difforme, de faire cesser l'ectropion par les incisions transversales de Celse ou le procédé en Y, que de réparer tout d'abord la perte de substance au moyen d'un lambeau pris aux parties voisines?

Considérations générales sur la blépharoplastie.

La restauration des paupières détruites dans leur totalité ou dans une grande étendue est plus souvent nécessaire que celle des autres parties. Lorsque l'un de ces voiles membraneux est détruit, il en résulte nécessairement l'écoulement continuel des larmes, la sécheresse de la conjonctive, et par suite des inflammations intermi-

nables de la cornée, qui amènent presque infailliblement la perte de l'œil.

En mettant de côté la difformité qui résulte du renversement des paupières, on peut dire que, lorsqu'il est très-prononcé, il amène les mêmes accidents que leurs pertes de substance, et que comme elles ils réclament l'intervention de la chirurgie.

La méthode indienne, avec plusieurs de ses variétés, relativement au degré de torsion du pédicule, a été employée très-souvent: elle peut, dans des cas déterminés, donner des résultats que les autres méthodes ne sauraient produire.

Il faut s'attacher, avec le plus grand soin, à conserver ce qui peut rester du bord libre de la paupière et du cartilage tarse; on doit également, comme l'a fait Dieffenbach, conserver scrupuleusement ce qui reste de la conjonctive saine, afin de la réunir avec le lambeau qui vient occuper la place des autres éléments de la paupière.

L'étendue que l'on donnera au lambeau doit dépasser un quart, dans toutes les dimensions, l'étendue de la perte de substance à combler, car il importe essentiellement qu'aucun effort de traction ne soit exercé par le lambeau. On se conformera d'ailleurs, à l'égard de celui-ci, aux règles générales que nous avons données au commencement de cette dissertation. Lorsqu'on prend le lambeau sur la joue, il est nécessaire de lui donner une épaisseur assez grande, car les vaisseaux de la face sont placés à une certaine profondeur. Cette nécessité est défavorable à la blépharoplastie, parce que la rétraction consécutive du lambeau est en raison directe de l'épaisseur de la couche du tissu cellulaire qui le double. La rétraction, jointe à l'épaisseur, donne toujours quelque chose de difforme a une paupière.

Les points de suture, dans la blépharoplastie, doivent être moins nombreux que dans les autres variétés d'anaplastie. Lorsque le sommet du lambeau est un angle mince et aigu, il faut éviter de le percer par une aiguille. Cette précaution est recommandée par War-

thon et M. Michon, qui virent la gangrène s'emparer de la pointe de leur lambeau pour l'avoir négligé.

M. Jobert conseille l'ébarbement du lambeau, quand celui-ci, à la suite de sa rétraction, se boursoufle et constitue une difformité, ou quand il est couvert de poils qu'on ne veut pas conserver; il n'a jamais vu résulter aucun accident de cette petite opération.

C'est ici le lieu de dire que l'on peut espérer de voir tomber spontanément, comme on l'a observé plusieurs fois, les poils dont les lambeaux transplantés sont recouverts; mais leur chute est un phénomène très-capricieux qui ne se produit point régulièrement. Notons ici, en passant, que M. Jobert refit un sourcil avec un lambeau pris dans le cuir chevelu; je ne parlerai pas de Dzondi, de Dieffenbach, de Wieseman, qui prétendent avoir planté sur le bord des paupières qu'ils avaient fabriquées des poils qui, disent-ils, ont continué de vivre : ce sont là des faits que l'on croit à peine, même lorsqu'on les a vus.

Sans doute, les cas les plus favorables à la blépharoplastie sont ceux où la peau est seule intéressée; les autres parties étant conservées, la nouvelle paupière jouit alors de tous les avantages de l'ancienne; mais, quand elle a été détruite dans toute son épaisseur et dans toute son étendue, il faut bien se garder de renoncer à l'opération; le lambeau rapporté devient alors, pour l'organe de la vue, un voile protecteur qui le met à l'abri de l'action de l'atmosphère, et par suite des inflammations de la cornée, de la fonte purulente et des douloureux accidents qui l'accompagnent ordinairement; c'est ce que prouve l'observation de M. Michon.

De la valeur de l'anaplastie comme moyen curatif des affections cancéreuses.

M. Martinet (de la Creuse) émit le premier, dans le mémoire qu'il publia (*Gazette médicale,* 18 octobre 1834), l'idée que l'anaplastie empêche la récidive du cancer. Afin que chacun puisse se faire

une idée juste des succès obtenus par cet honorable praticien, voici le résumé des quatre observations sur lesquelles repose sa monographie :

1re *observation.* Bouton cancéreux de l'aile du nez, ablation, récidive, application de pâte arsenicale, autoplastie aux dépens d'un lambeau de la joue; quelques mois après, guérison; pas de récidive depuis six ans.

2e *observation.* Ablation d'un cancer du sein, récidive après six semaines, application de la pâte arsenicale, cicatrisation de la plaie, récidive deux mois après. Seconde opération : rugination des côtes, application du fer rouge. Quand les bourgeons charnus furent développés, application sur la plaie d'un lambeau taillé aux dépens de la partie latérale de la poitrine : guérison ; pas de récidive deux ans et demi après.

3e *observation.* Cancer du sein, opération; quelque temps après, récidive manifestée par l'apparition de bourgeons charnus grisâtres, de douleurs aiguës dans la partie, écoulement de pus avec une odeur *sui generis.* Seconde opération : quelque temps après, seconde récidive, manifestée par un point grisâtre, saignant, douloureux au toucher, puis ardoisé, et faisant éprouver au malade des douleurs aussi vives qu'avant l'opération. Application de la pâte caustique; puis, dès que les bourgeons charnus furent développés, application d'un lambeau taillé sur les côtés de la poitrine. La réunion eut lieu, et trois ans après, il n'y avait pas eu de récidive.

4e *observation.* Le sujet de cette observation est un homme qui portait à la joue une tumeur cancereuse; celle-ci fut enlevée, les bords de la plaie réunis. Après divers accidents, le malade touchait à sa guérison. Deux mois s'étaient écoulés depuis l'opération, lors-

qu'il ressentit des douleurs dans la plaie; plus tard, il se forma des excroissances en dedans de la bouche; elles gênèrent les mouvements de la langue; la cicatrice se déchira; ses bords se renversèrent en dehors. M. Martinet retrancha avec le bistouri tous les tissus altérés qu'il put atteindre; il toucha avec le fer rouge profondément tous ceux qu'il ne put enlever autrement. Quand les eschares furent tombées et que les bourgeons charnus furent développés, il appliqua sur la plaie un lambeau pris à la partie postérieure du cuir chevelu. Après beaucoup de difficultés provenant d'une fistule salivaire qu'il fallut guérir, la réunion des bords du lambeau et de ceux de la plaie fut complète. Trois ans après, le malade n'avait pas eu de récidive.

Autrefois toute tumeur qui récidivait après son ablation était regardée comme cancéreuse. Sous ce rapport, les observations de M. Martinet ne laissent aucun doute; mais depuis les progrès de l'anatomie microscopique, la dénomination a changé. M. Lebert a divisé les tumeurs dites cancéreuses en trois classes :

1° Les tumeurs cancéreuses proprement dites, les seules qu'on doive appeler de ce nom, parce que le microscope y démontre des éléments spécifiques du cancer ;

2° Les tumeurs fibro-plastiques;

3° Les tumeurs épidermiques, ou épithéliales, ou cancroïdes.

C'est cette dernière variété qui constitue presque toujours ce qu'on a appelé jusqu'ici le cancer de la lèvre et du visage. « Elles ne récidivent jamais, dit M. Lebert, quand on les enlève complétement; lorsqu'elles se reproduisent, c'est toujours sur place, parce qu'on ne les a pas enlevées en totalité. »

Les tumeurs fibro-plastiques, d'après le même auteur, guérissent presque toujours avec l'opération et quelquefois sans elle.

Il n'en est pas de même des tumeurs véritablement cancéreuses : elles récidivent toujours au bout d'un temps plus ou moins long, soit dans la cicatrice, soit autour d'elle, soit dans les ganglions correspondants, soit plus rarement dans quelque autre point de l'éco-

nomie ; c'est là, du moins, l'idée exposée dans la thèse de M. P. Broca, prosecteur de la Faculté (Paris, Thèses, 1849.)

Que M. Martinet ait eu simplement affaire à des affections cancroïdes ou à de véritables cancers, il est venu à bout d'empêcher la récidive. Sa manière d'agir est aussi, il est vrai, peu commune. En effet, au moment de l'opération, il enlève le mal avec un scrupule qu'on ne rencontre pas toujours ; il ne réunit pas ses plaies, mais il les garde pendant longtemps sous ses yeux ; et dès qu'il y voit apparaître la moindre trace du mal, sans plus attendre il la détruit largement avec le bistouri, le feu on les caustiques. Il ne pratique l'anaplastie que quand la plaie est couverte de bourgeons charnus de bonne nature. Le chirurgien de la Creuse doit-il cette série de guérisons à sa règle de conduite ou à la présence du lambeau anaplastique? Telle est la question importante sur laquelle il appela l'attention du monde chirurgical. Il ne m'appartient pas de juger cette question quand les maîtres de la science, depuis plus de quinze ans, n'ont pu la trancher. Je ne sais si beaucoup d'opérations ont été faites dans le but de vérifier la proposition de M. Martinet ; mais, à coup sûr, le nombre des observations publiées dans ce but n'est pas grand. De tous les chirurgiens de notre époque, Blandin est celui qui paraît avoir poursuivi cette idée avec le plus de constance. On trouve dans sa thèse l'observation d'une rhinoplastie pratiquée par lui pour l'ablation d'un cancer très-étendu du nez. Il n'y avait pas récidive deux ans après l'opération.

Le 11 février 1845, il présenta à l'Académie une femme à laquelle il avait pratiqué la blépharoplastie, dans les circonstances suivantes :

Observation (*Gazette médicale*). Cette femme avait été opérée déjà trois fois par le Dr Pinault, de Rennes, et avait été adressée par lui à Blandin. Le cancer envahissait la totalité de la paupière inférieure, la région nasale supérieure correspondante, et une partie de la paupière supérieure. Blandin, après avoir extirpé tous les

tissus altérés, emprunta un lambeau à la région frontale, pour réparer en partie la perte de substance considérable résultant de l'opération. « Cette autoplastie, toutefois, ajoute Blandin, a été faite beaucoup moins dans le but de réparer la perte de substance, but qui n'est qu'incomplétement atteint, que dans l'espérance d'obtenir par cette greffe d'un tissu sain, sur les parties anciennement affectées, une modification de nutrition et de texture qui mette à l'abri des chances de la répullulation du mal. Je pense être assez heureux pour obtenir ce résultat. L'opération date aujourd'hui de trois mois. Toutes les parties sont réunies, il n'y a aucune apparence de dégénérescence nouvelle. Je me crus d'autant plus autorisé à espérer une guérison complète, que j'ai obtenu un pareil résultat dans une circonstance analogue, chez un homme dont la guérison date aujourd'hui de dix-huit mois. »

A la séance du 14 mars 1845, M. Gerdy souleva, au sein de l'Académie de médecine, une discussion au sujet des idées émises par Blandin, le jour où il avait présenté son opérée. A. Bérard se rangea du côté de Blandin, et dit qu'il pouvait citer deux cas qu'il avait opérés dans le même but que le chirurgien de l'Hôtel-Dieu. L'un n'a pas eu de récidive depuis un an ; l'opération de l'autre est un peu plus récente.

Blandin prend alors la parole. Entre autres choses, il dit : « Je ne prétends pas expliquer comment l'autoplatie peut agir dans cette circonstance, mais, enfin, il ne répugne pas d'admettre qu'il se fasse par le fait de l'application d'un lambeau de tissu sain pris à une certaine distance du siége primitif du cancer, une sorte de perturbation favorable, une modification particulière, bien qu'inconnue, dans la nutrition de ces parties. Les points voisins du cancer, sans être eux-mêmes cancéreux, sont cependant, suivant toute apparence, disposés à l'envahissement du cancer. Eh bien ! ne peut-on pas admettre que cette disposition se trouve neutralisée par une disposition en sens inverse, due au contact d'un nouveau tissu sain resté jusque-là étranger à l'influence de l'atmosphère cancéreuse

qui a agi sur le premier? Ce n'est là sans doute qu'une hypothèse, mais à laquelle des faits donnent quelque valeur. C'est dans ce but que j'ai agi, et c'est aussi dans le but de favoriser le plus possible cette modification nutritive, que je crois plus convenable de procéder par déplacement du lambeau que par simple glissement. Il est bien certain toutefois qu'il faut avoir bien soin de détruire complétement le cancer, sans quoi, malgré l'autoplastie, on s'expose à la récidive. »

A côté des observations de Blandin et de Bérard, on peut inscrire celle du malade opéré d'une affection cancéreuse de la commissure par M. Michon, et dont j'ai parlé plus haut, l'observation d'enchantis cancéreux opéré par M. Jobert. On pourrait sans doute en citer une foule d'autres, si les malades avaient été suivis longtemps après leur guérison.

Les récidives des affections cancéreuses ne sont pas rares, même après l'anaplastie. Chacun de nous en a vu des exemples, et la lecture des observations en fournit des preuves malheureusement trop nombreuses. Mais, dans la plupart de ces cas, n'est-on pas en droit de se demander si l'opération a été faite avec toutes les précautions indiquées par M. Martinet; si, enfin, elle a été faite par la méthode indienne ou par la méthode française?... N'a-t-on pas, entraîné par le désir, bien légitime d'ailleurs, de ménager les tissus sains, laissé quelque parcelle du mal dans la plaie?... Il n'en faut pas davantage, on le sait, pour déterminer une récidive certaine. Enfin, les tissus altérés l'étaient-ils par une affection épithéliale, cancroïde, par une hypertrophie mammaire, ou par une affection véritablement cancéreuse?

De la lecture des observations, de l'examen attentif des malades que j'ai eu occasion de voir, il est résulté pour moi cette conviction : 1° les caustiques sont un mauvais moyen à employer pour la destruction de toutes les tumeurs ou ulcérations appelées jusqu'ici cancéreuses. Après leur application, presque toujours le mal récidive, il étend ses ravages avec plus de rapidité. Je dois cependant faire

exception pour les préparations arsénicales. Étant interne à la Salpêtrière, chargé de la division des incurables, j'ai vu, pendant toute une année, bon nombre de femmes sur le visage desquelles M. Manec avait détruit des tumeurs de mauvaise nature, au moyen de la pâte de frère Côme, et qui, depuis plusieurs années, n'avaient pas eu de récidive; mais l'application de ce caustique n'est pas toujours possible : elle est souvent très-dangereuse, et plus d'une fois les malades ont succombé à l'empoisonnement; 2° il faut, le plus souvent et le plus tôt possible, employer l'instrument tranchant. Indispensable lorsqu'on veut pratiquer l'anaplastie, il a l'avantage de séparer nettement, là où on le juge convenable, les parties saines d'avec les parties malades; il produit des plaies linéaires qui se réunissent fréquemment par première intension, et qui laissent des cicatrices étroites et régulières.

QUESTIONS

SUR

LES DIVERSES BRANCHES DES SCIENCES MÉDICALES.

Physique. — Du saut tangentiel dans l'homme et dans les animaux.

Chimie. — Des caractères distinctifs de l'acide acétique.

Pharmacie. — Du mode de préparation des sirops qui ont pour base une eau distillée, un suc acide, un suc de plante ou une liqueur émulsive.

Histoire naturelle. — Des organes des végétaux qui contiennent des huiles grasses ; énumérer les huiles grasses employées en thérapeutique.

Anatomie. — Des différences qui existent entre les racines antérieures et les racines postérieures des nerfs spinaux, sous les rapports anatomiques et physiologiques.

Physiologie. — Des mouvements des côtes et du sternum.

Pathologie externe. — Des fractures de l'humérus.

Pathologie interne. — Des différentes espèces de ramollissement de l'estomac.

Pathologie générale. — Du rôle joué par les altérations du sang dans les productions des maladies.

Anatomie pathologique. — Des entozoaires en général.

Accouchements. — De la rupture de l'utérus.

Thérapeutique. — De l'action thérapeutique des végétaux amers.

Médecine opératoire. — Du traitement des abcès.

Médecine légale. — Des lésions mentales par emploi de substances diverses, spiritueux, narcotiques, aphrodisiaques; examen de ces lésions au point de vue de la médecine légale.

Hygiène. — Des races humaines considérées sous le rapport de l'hygiène.

Vu, bon à imprimer.

ROUX, Président.

Permis d'imprimer.

Le Recteur de l'Académie de la Seine,

CAYX.

Paris, le 3 juillet 1851.

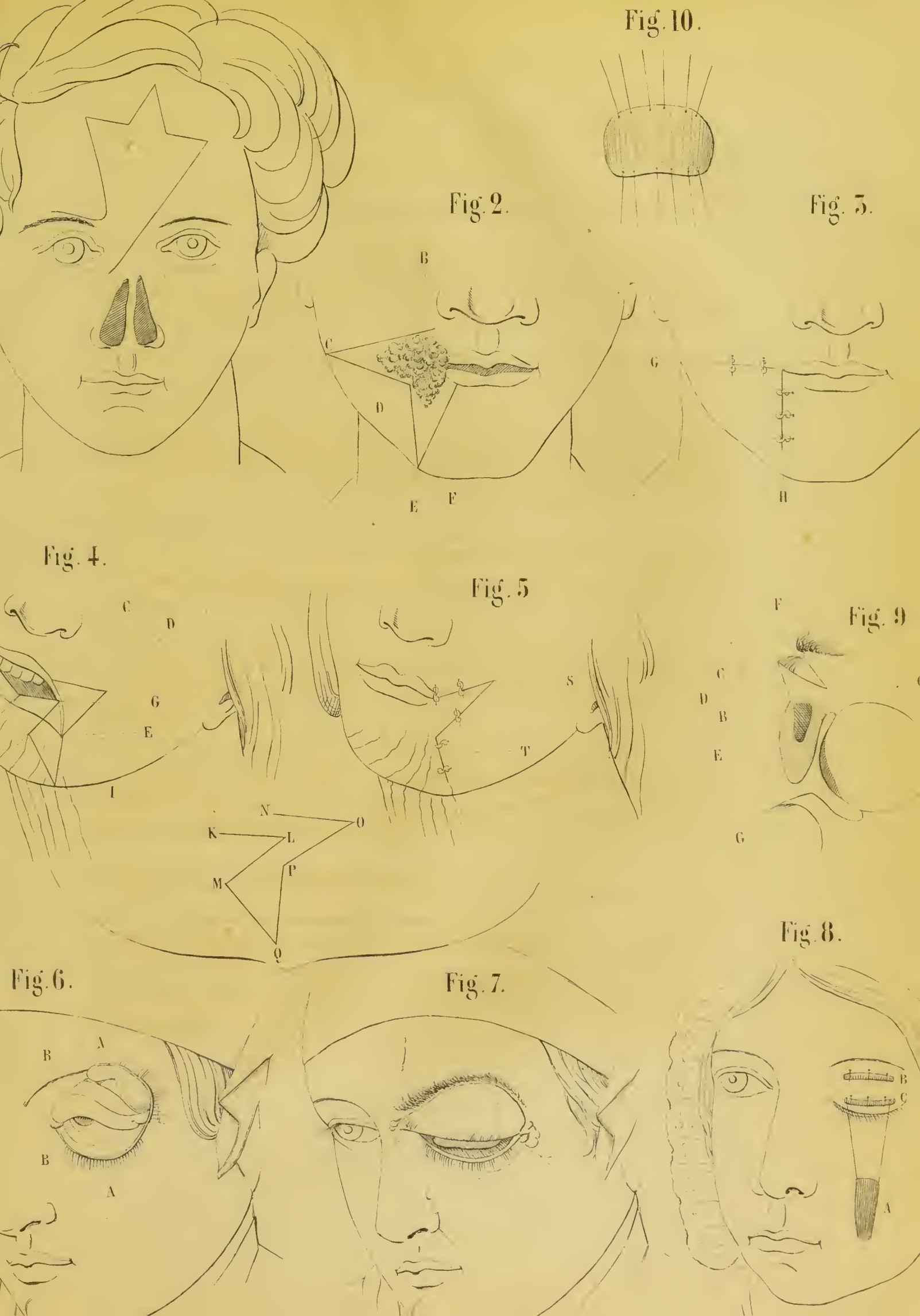
Fig. 10.
Fig. 2.
Fig. 3.
B
C
D
E
F
G
H
Fig. 4.
Fig. 5
Fig. 9
C
D
G
E
I
S
T
N
O
K
L
M
P
Q
F
C
D
B
E
G
Fig. 8.
Fig. 6.
Fig. 7.
B
A
B
A
B
C
A